


Pablo Gil-Loyzaga

Cátedra de Neurobiología de la Audición
Universidad Complutense. Madrid, España



- Catedrático de Neurobiología de la Audición
- Director Departamento de Oftalmología y ORL
Universidad Complutense, Madrid
- Miembro de diversas comisiones de evaluación de proyectos de investigación, paneles de expertos, etc., nacionales e internacionales
- Académico de la Real Academia Nacional de Medicina




Pablo Gil-Loyzaga

Cátedra de Neurobiología de la Audición
Universidad Complutense. Madrid, España



Desarrollo y maduración del receptor y
la vía auditiva. Efectos madurativos del
estímulo auditivo

*Development and maturation of the
receptor and the auditory pathway.
Maturation effects of auditory stimuli*





II Simposio Internacional
Detección, diagnóstico y tratamiento precoz
de la sordera en la infancia Madrid 26-27 mayo, 2011

Desarrollo y Maduración del Receptor y la Vía Auditiva

Efectos madurativos del estímulo auditivo



Prof. Pablo Gil-Loyzaga

Catedrático de Neurobiología de la Audición.

Director Dpto. Oftalmología y Otorrinolaringología.

Universidad Complutense de Madrid.



Para el ser humano, cuyo medio de comunicación y construcción social es el lenguaje, el sistema sensorial auditivo es especialmente relevante.

Un correcto desarrollo de un sistema sensorial requiere:

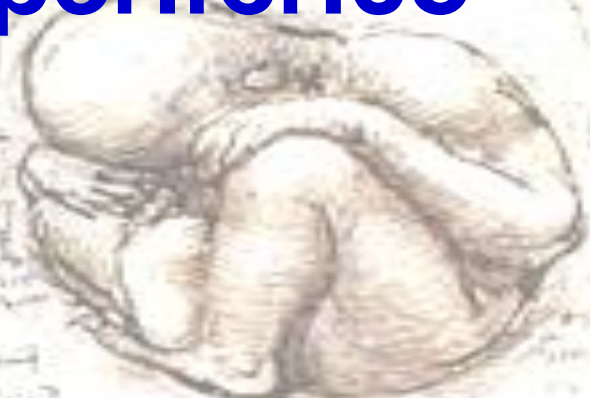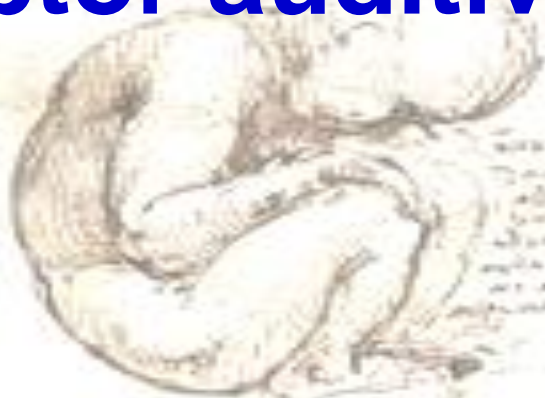- a) proliferación células madre en lugar adecuados
- b) inducción + diferenciación celular
- c) ordenación estructural adecuada para actividad funcional
- d) organización de circuitos: correctos y suficientes
- e) maduración estructural y funcional del sistema
- f) mantenimiento de ciertas capacidades regenerativas (¿?)

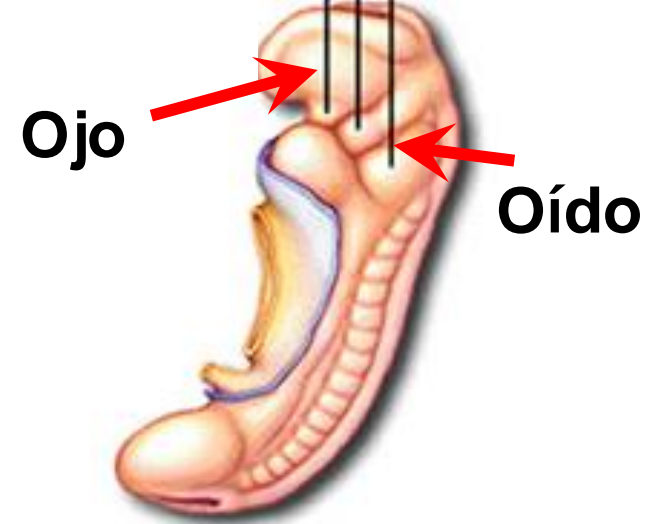
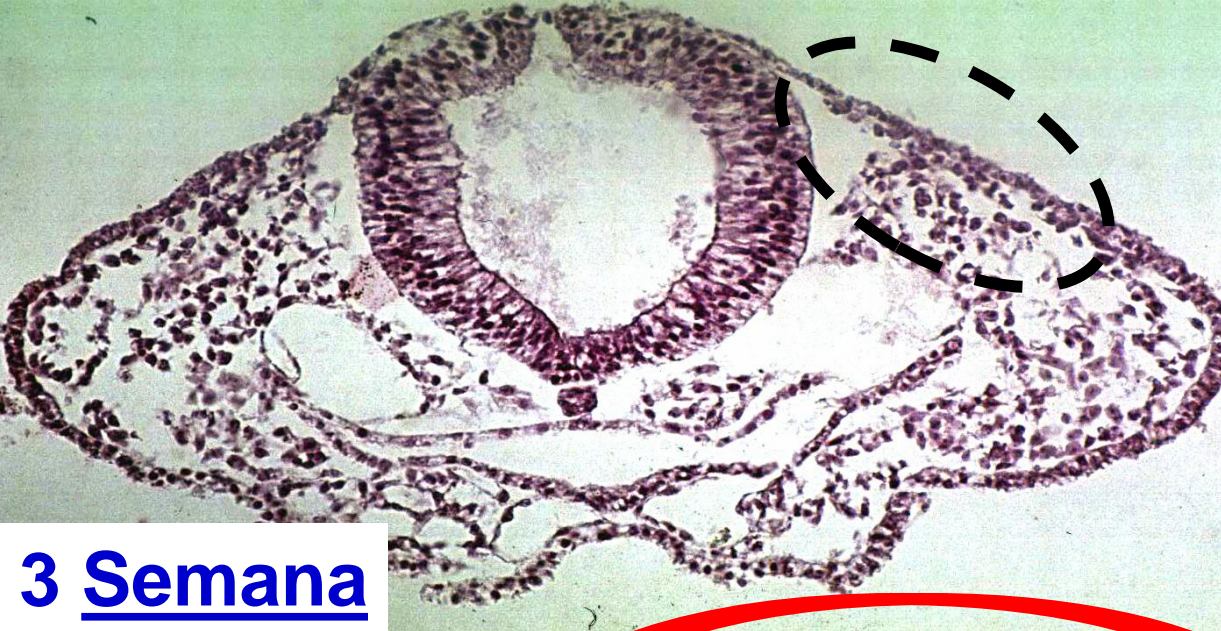
TODOS los sistemas sensoriales comparten estos principios

básicos. Cada sistema tiene peculiaridades propias

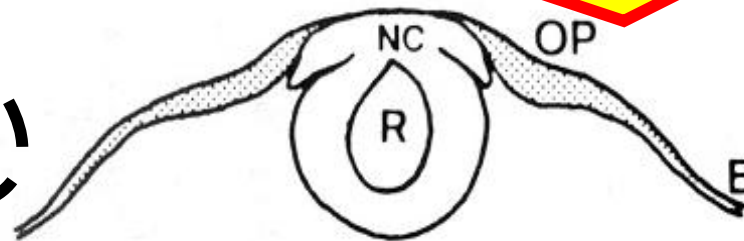
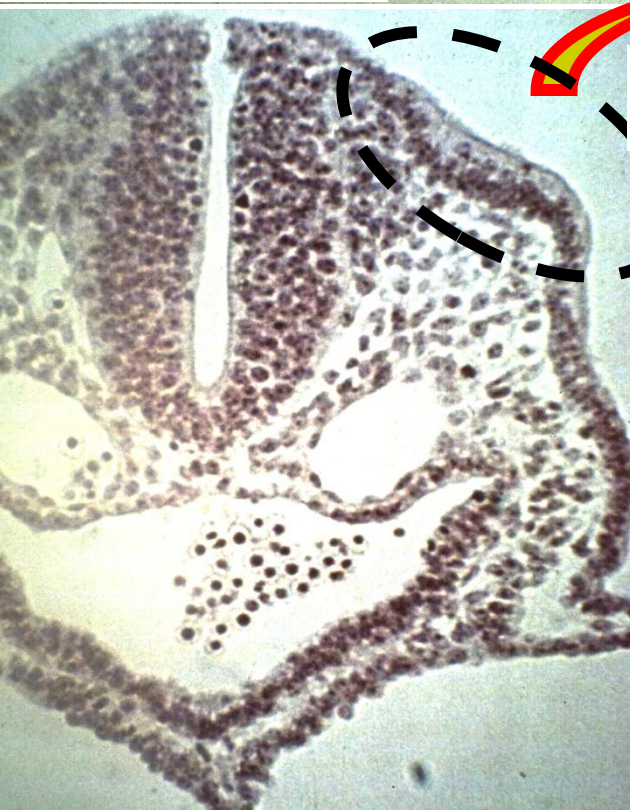

Embriología y desarrollo del receptor auditivo periférico







3 Semana



En la semana 3,5 (inicio 4 semana) de desarrollo del embrión humano se forma, a ambos lados del rombencéfalo, una placoda (plaquita gruesa ovoide) de ectodermo superficial: placoda ótica



Neuronas

Glia

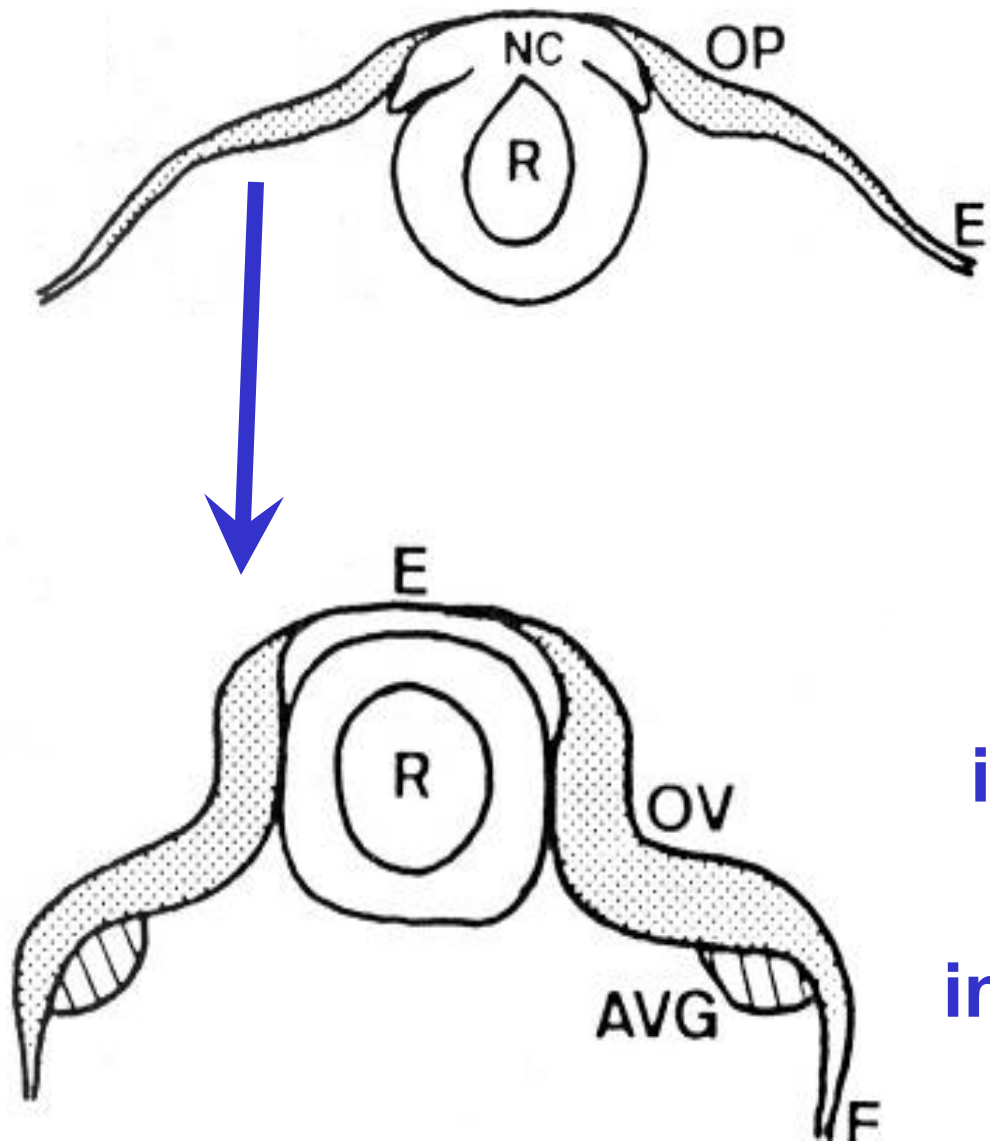
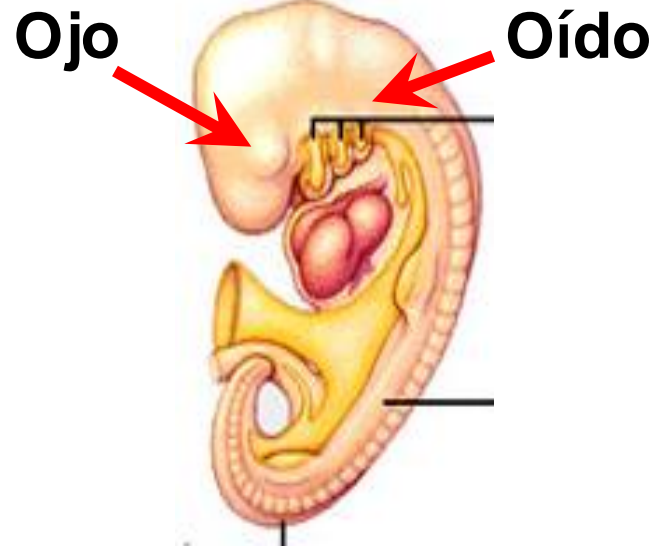
Células receptoras

Células del ectodermo superficial precursoras de la placoda ótica

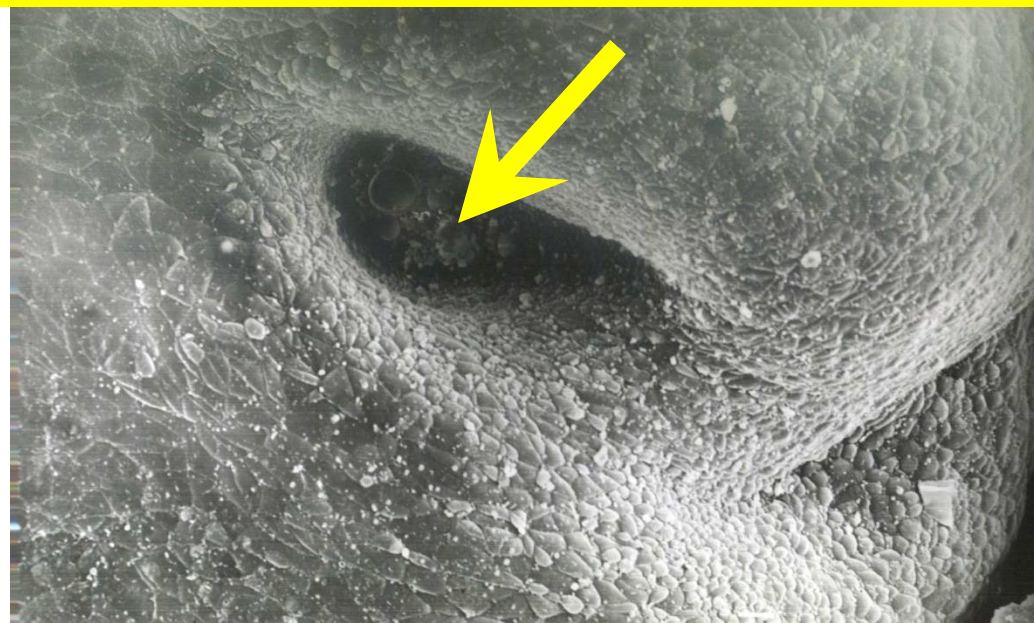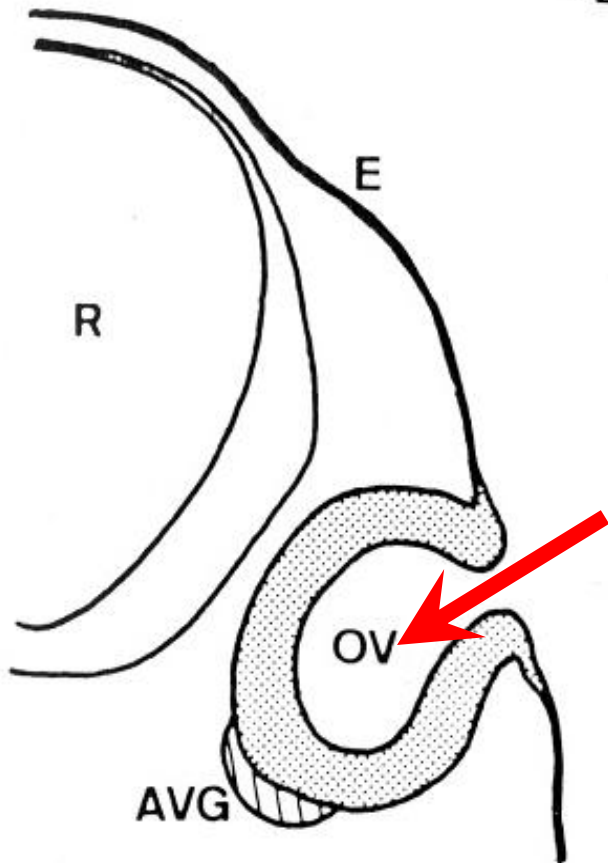
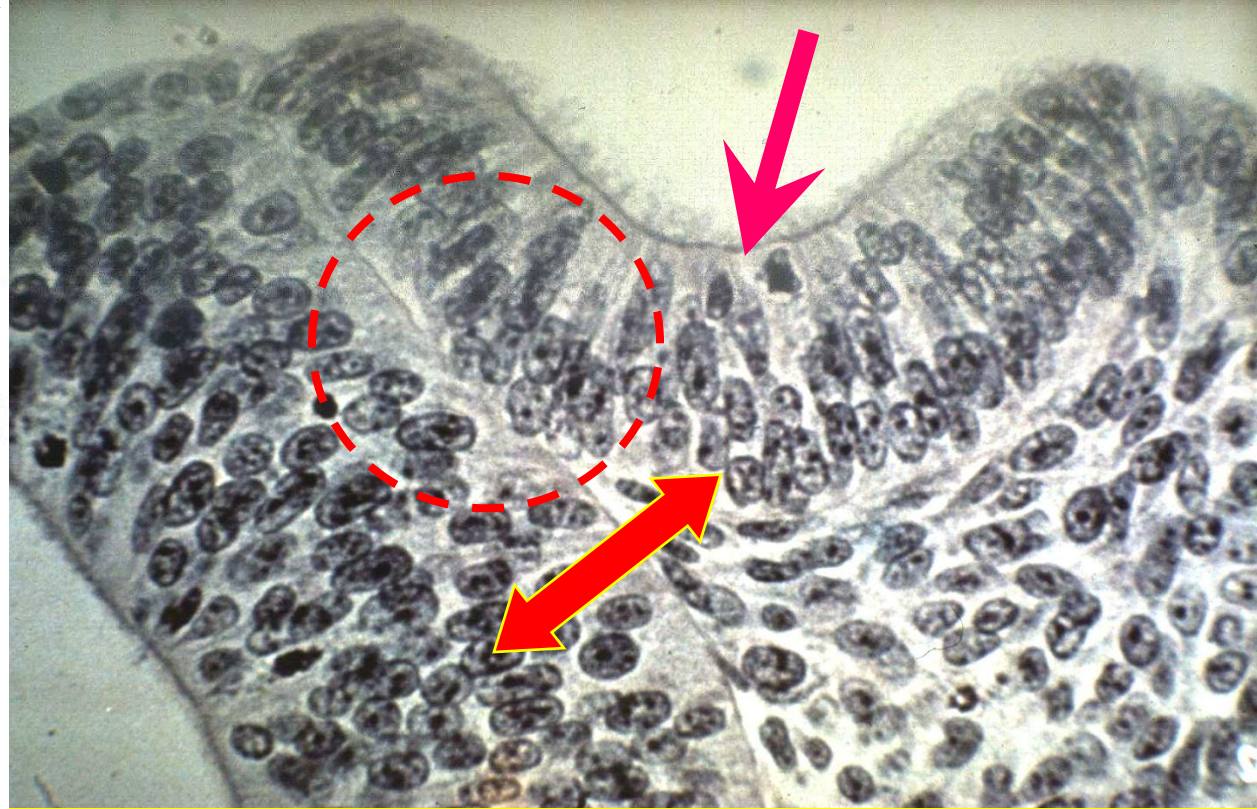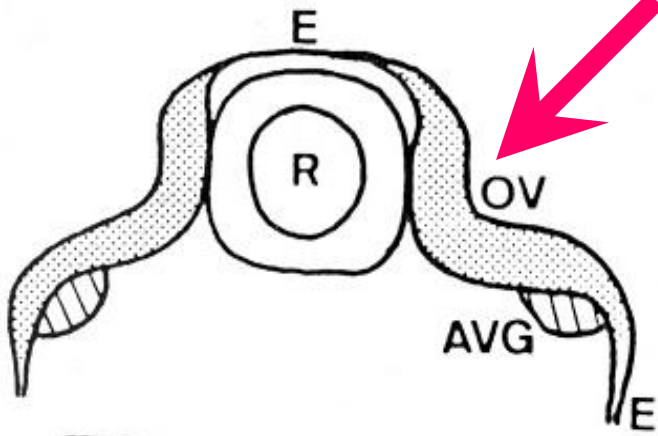
Células madre de sistema nervioso (neurales)

Células madre de la placoda ótica

Células madre del oído interno

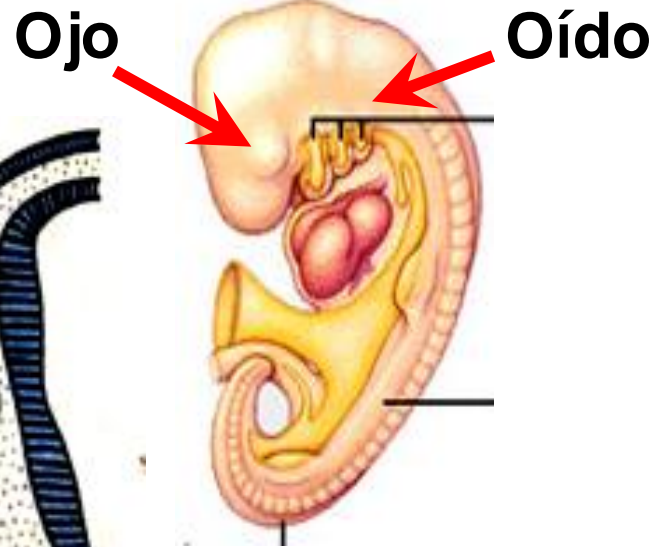
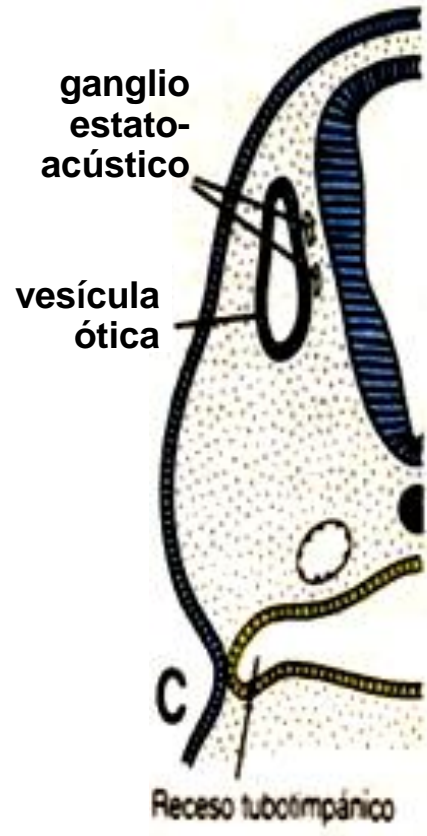
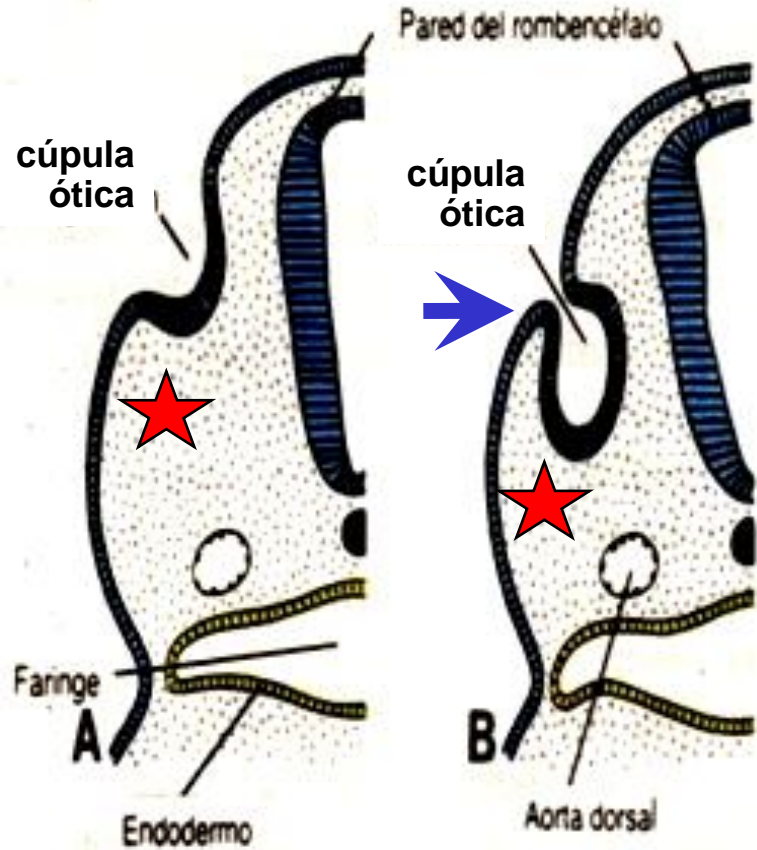


De forma casi inmediata la placoda ótica comienza a invaginarse y forma la cúpula ótica.



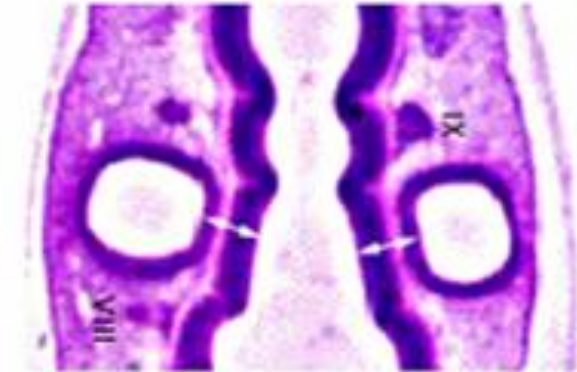
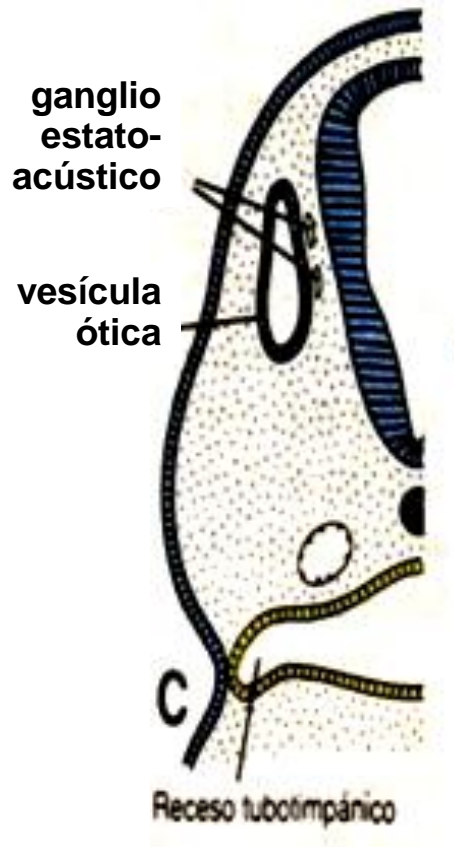
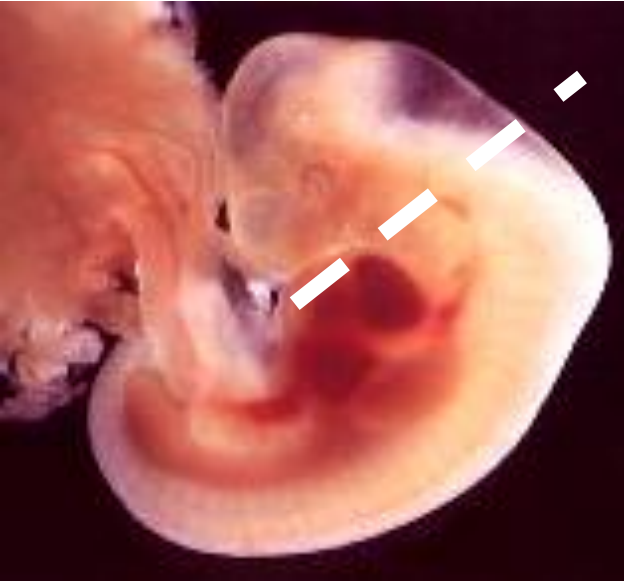
La cúpula óptica

3.5 Semana → 4 Semana



- 1- La cúpula comienza a estar rodeada por tejido conjuntivo (★)
- 2- Los bordes (➡) se unen y se forma la vesícula ótica = otocisto
- 3- El otocisto es el primordio del laberinto membranoso (oído interno)

4 Semana



4- El otocisto pronto se separa de la superficie del embrión.

5- El otocisto contacta con ganglio estatoacústico al fin 4^a semana

5 Semana de gestación

Hacia el inicio de la 5ª semana comienzan a separarse 2 regiones en el otocisto:

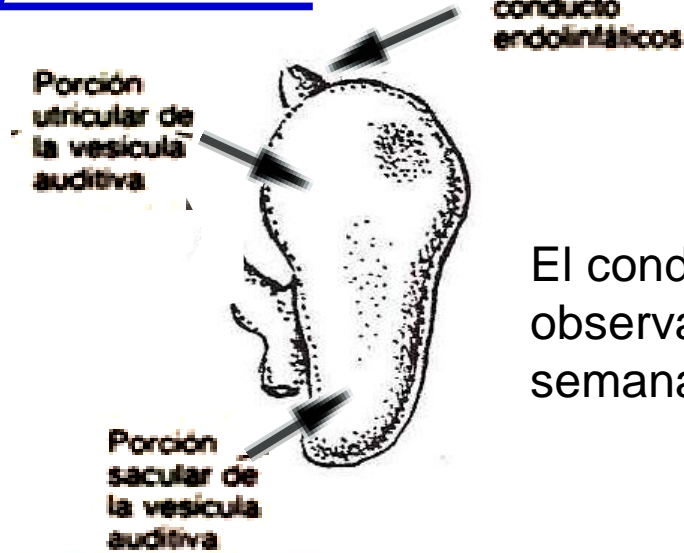
- región dorsal o vestibular (laberinto posterior): ahora es cámara del utrículo.

Del utrículo derivan:

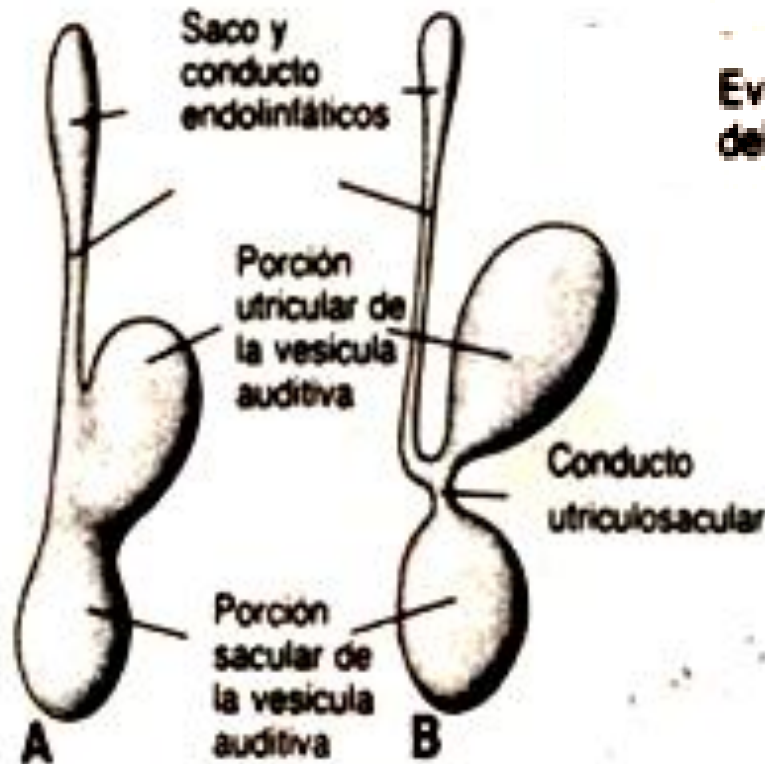
- 1- utrículo,
- 2- conducto endolinfático
- 3- canales semicirculares

- región ventral derivan:

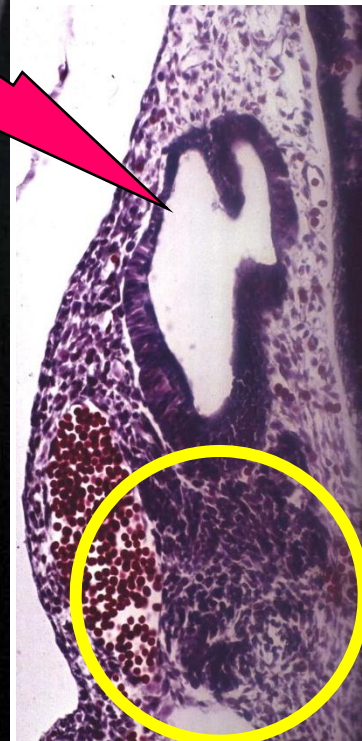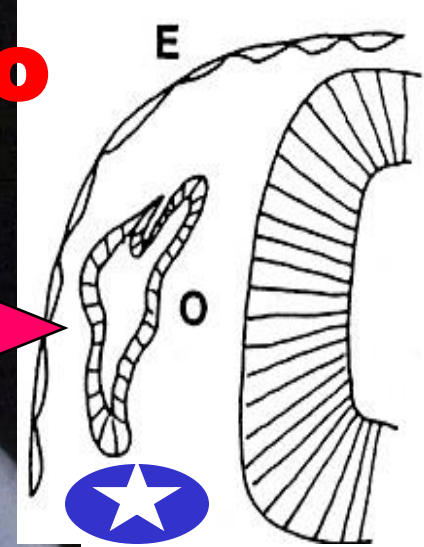
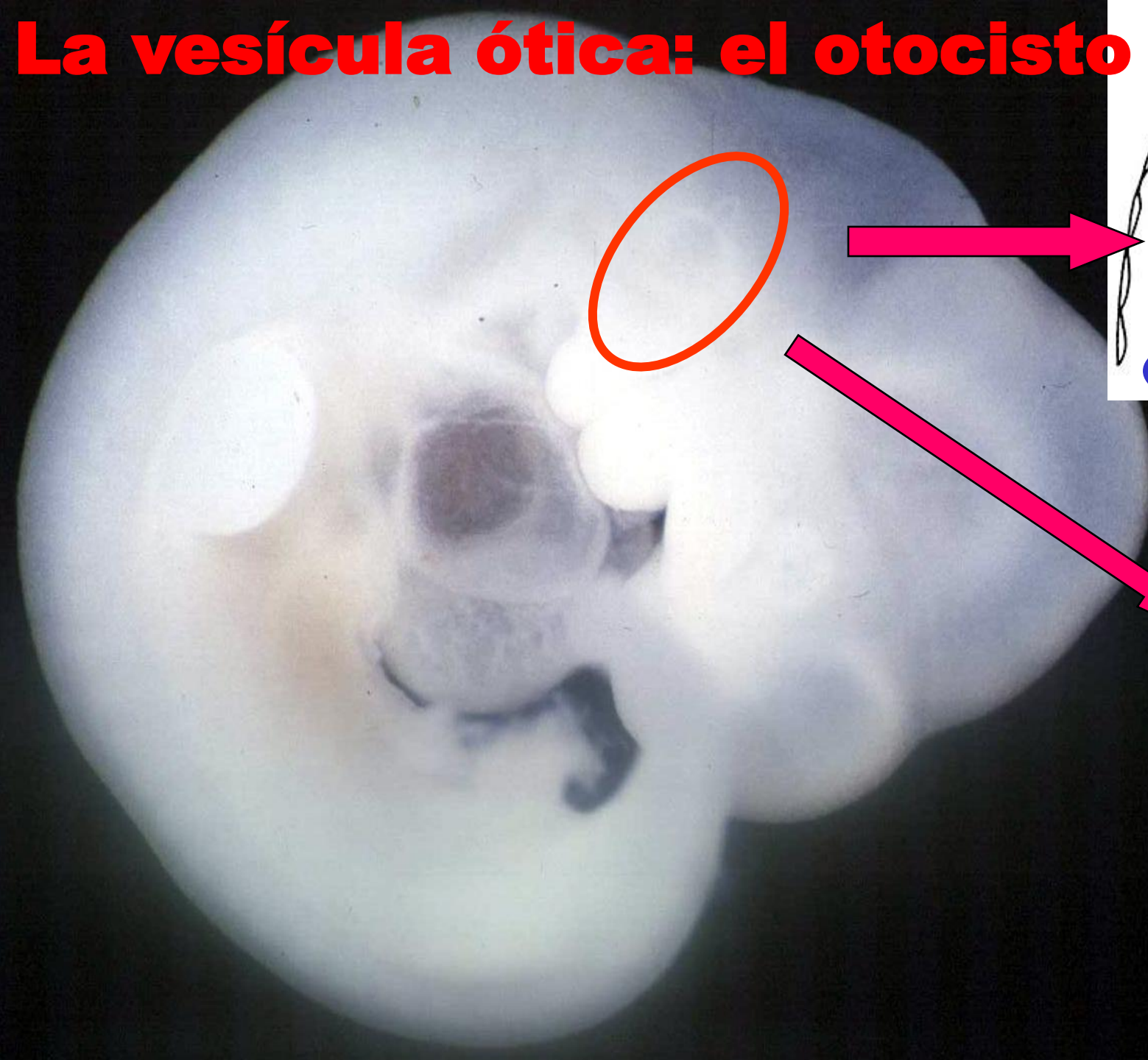- 4- sáculo
- 5- rampa media coclear



El conducto endolinfático es observable a partir de la 5,5 semana de gestación



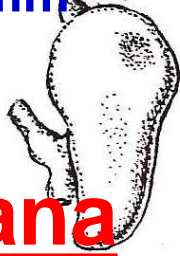La vesícula ótica: el otocisto



Long. embrión (LE)

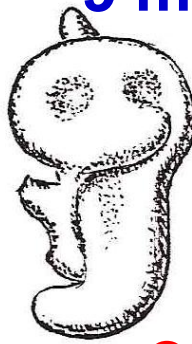
6.6 mm

(a)

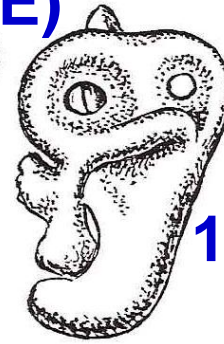


9 mm (LE)

(b)



(c)



18 mm (LE)

5 Semana

6-7 Semana

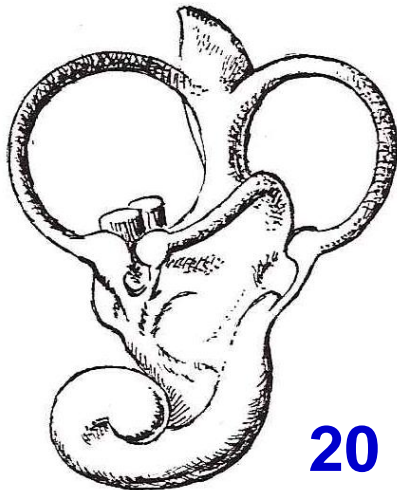
(d)



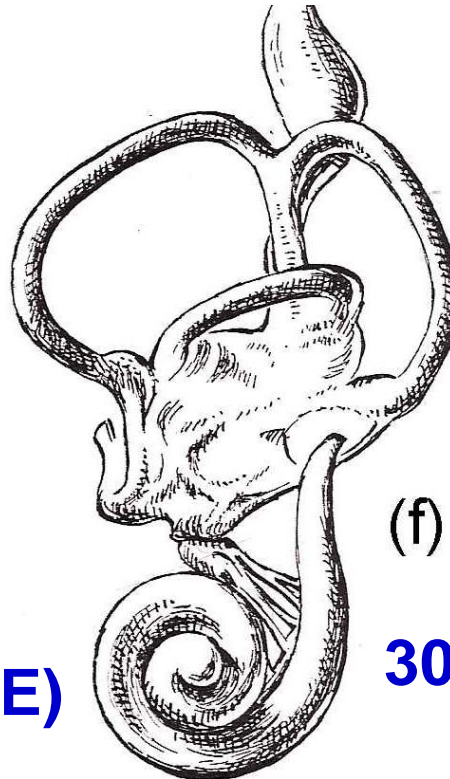
8 Semana

Desarrollo del oído humano:
desde el otocisto precoz (a)
al desarrollo completo (f).

9 Semana



20 mm (LE)

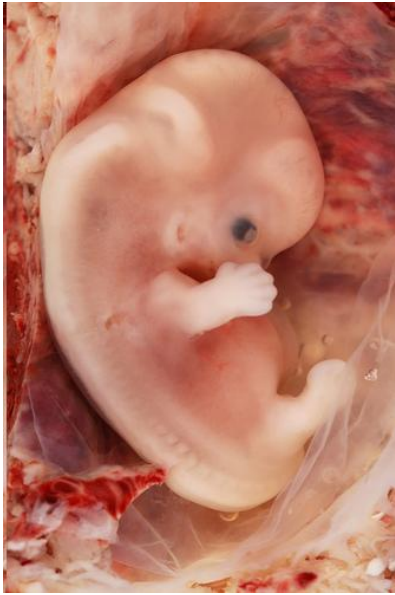

(f)

30 mm (LE)

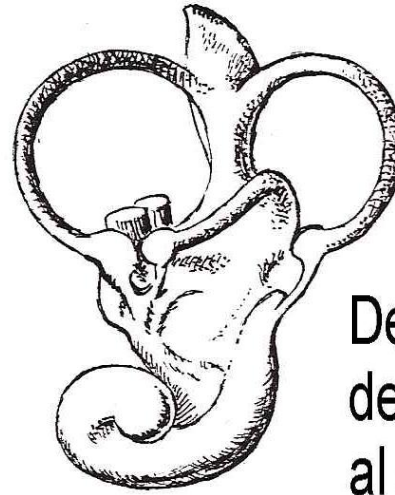
Características principales del inicio del desarrollo auditivo.

- 1- Deriva de cubierta cefálica del embrión (ectodermo cefálico)
- 2- Forma 2 placodas a ambos lados del rombencéfalo por su inducción
- 3- Las placodas forman: pasan a cúpulas y a vesículas (otocisto)
- 4- El ganglio auditivo (o de Corti) se forma de la pared del otocisto
- 5- Otocisto = estructura casi esférica llena de líquido (será la endolinfa)
- 6- El otocisto se elonga y forma el laberinto membranoso.
- 7- Anterior>> sistema auditivo periférico / Posterior>> sistema vestibular



8 Semana

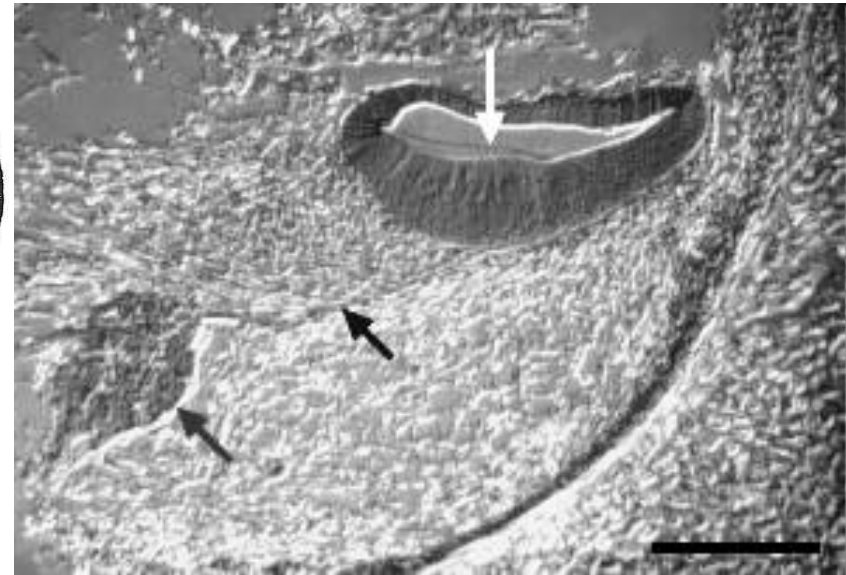
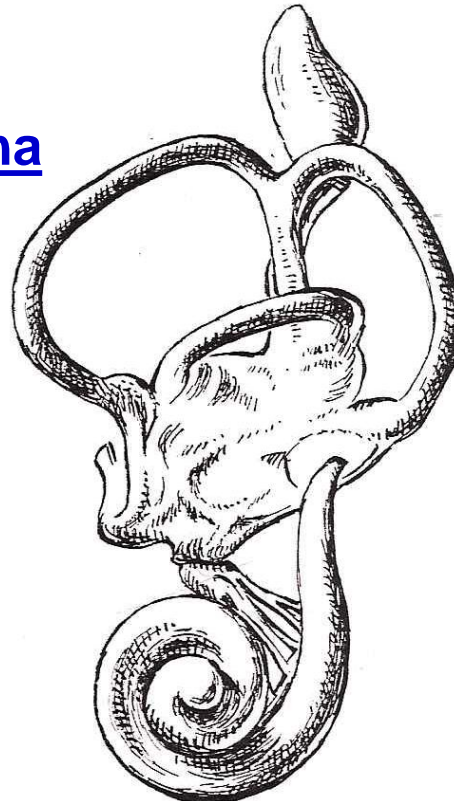
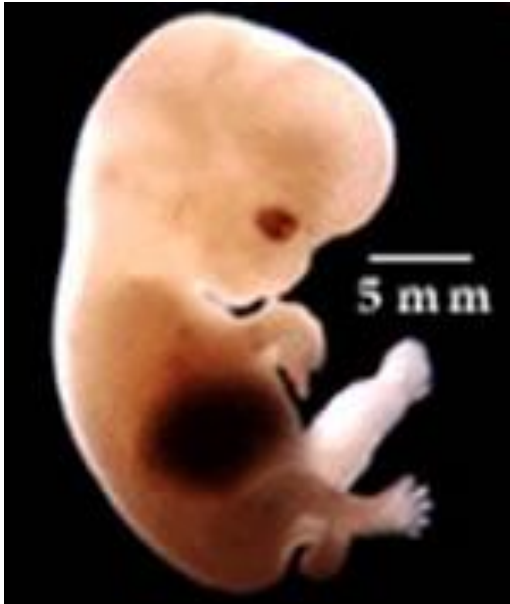20 mm (LE)



Desarrollo del oído humano:
desde el otocisto precoz (a)
al desarrollo completo (f).

30 mm (LE)

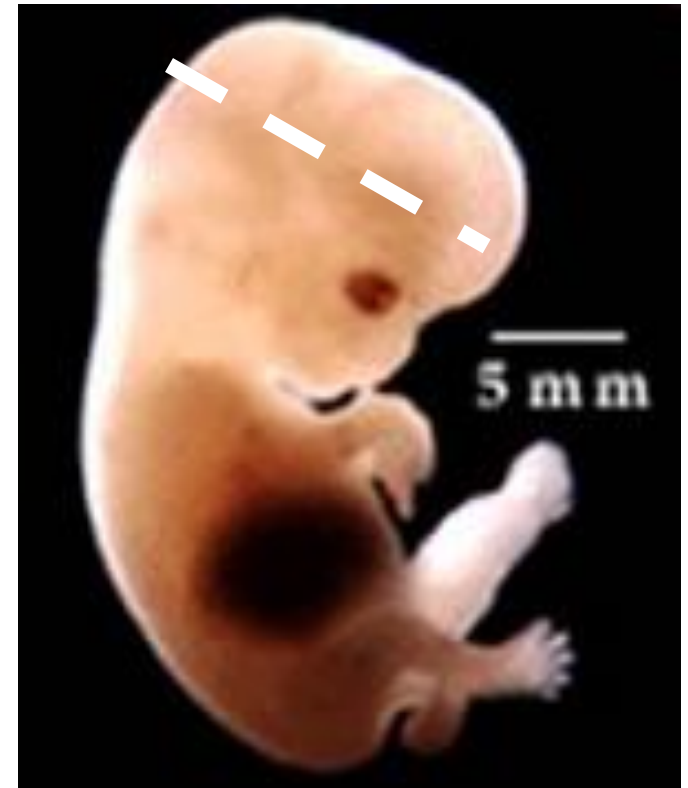
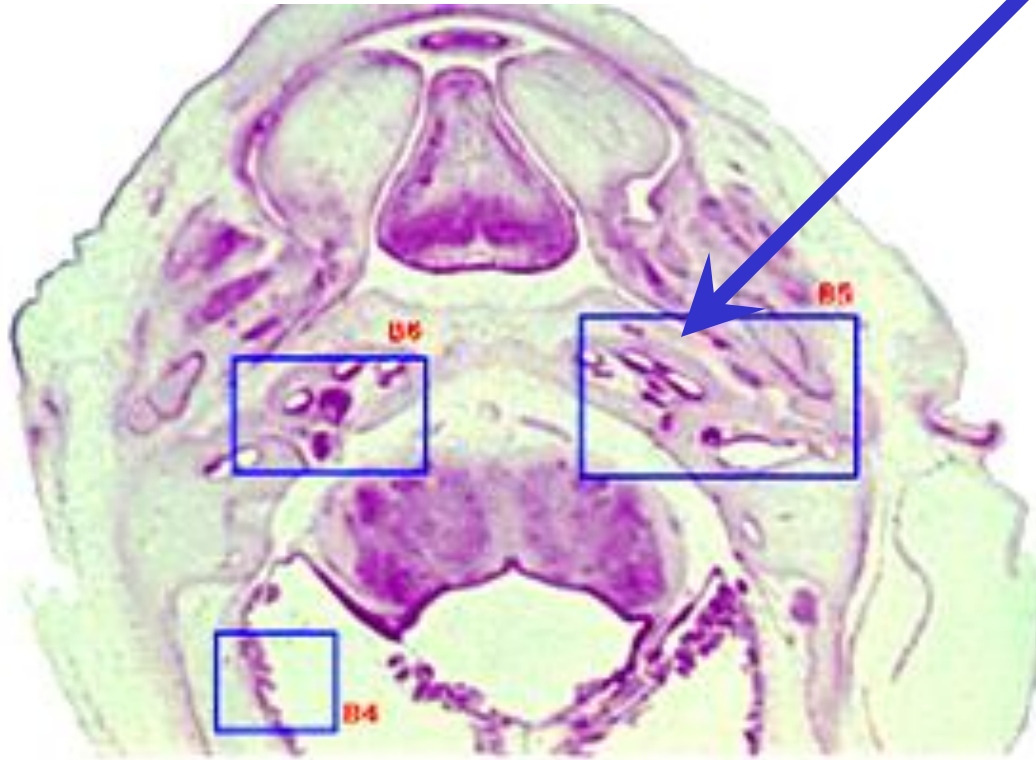
9 Semana



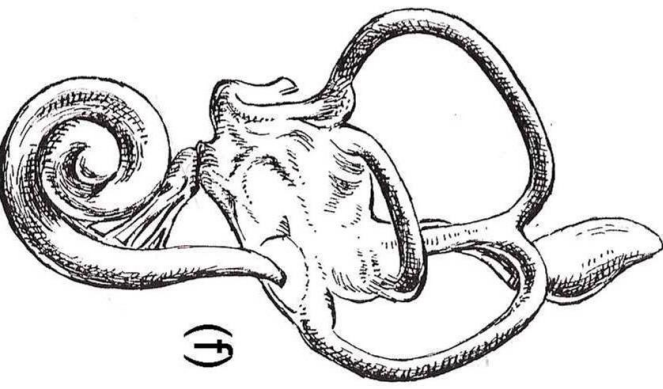
Estudio de: M. Lavigne-Rebillard

En la 9ª semana de gestación, casi terminada la espiralización coclear, el mesénquima que está alrededor de la espiral (del sáculo y del sistema vestibular) se condensa y diferencia en tejido cartilaginoso se llama :

cápsula ótica

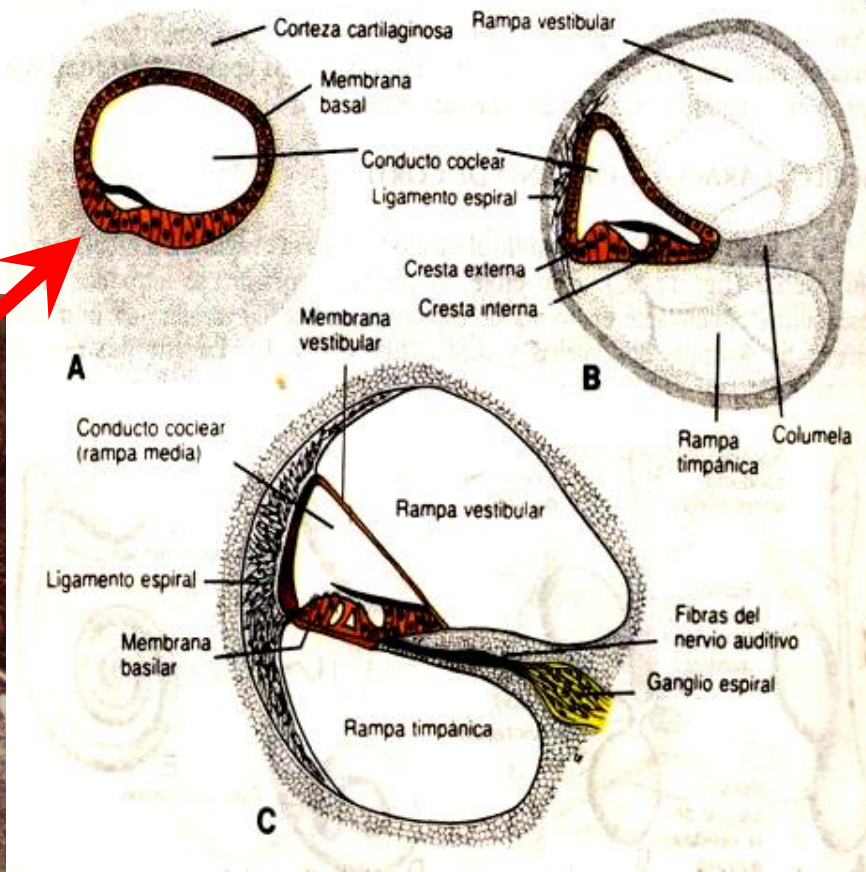


Entre las semanas 12-16 y en torno a la espiral (dentro de la cápsula ótica) se forman grandes espacios que dan lugar a las rampas perilinfáticas : vestibular y timpánica

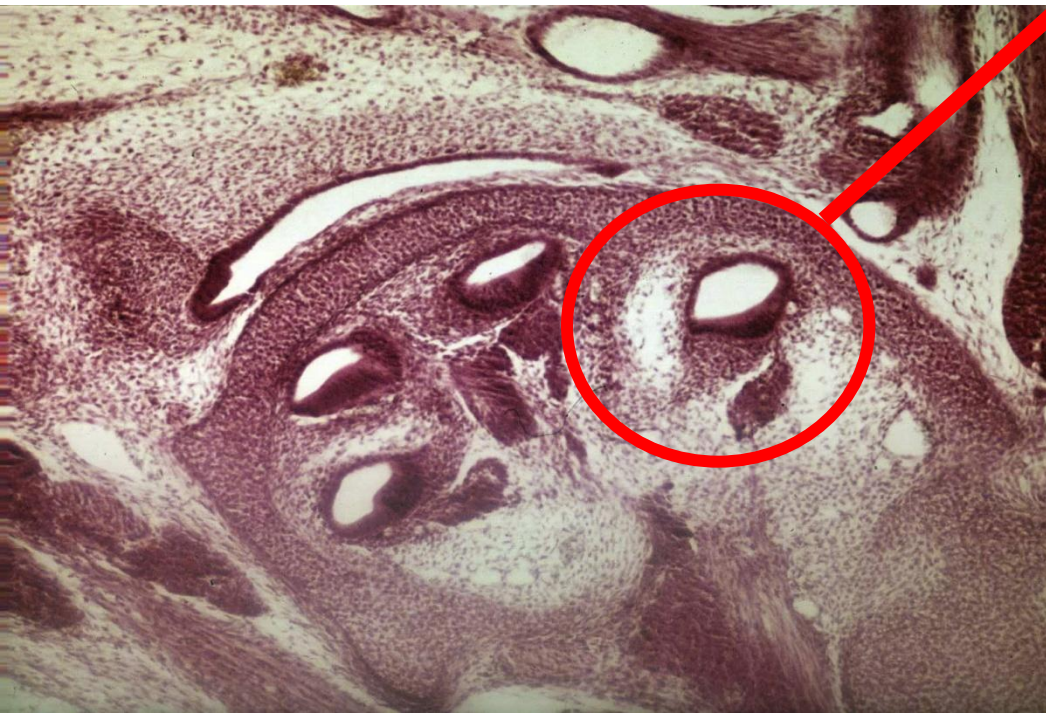

9 Semana

18 Semana



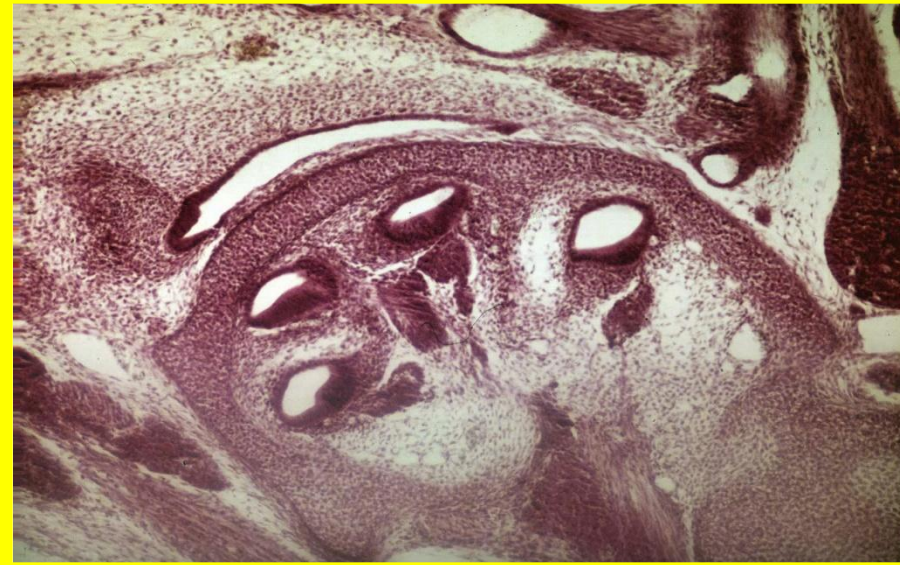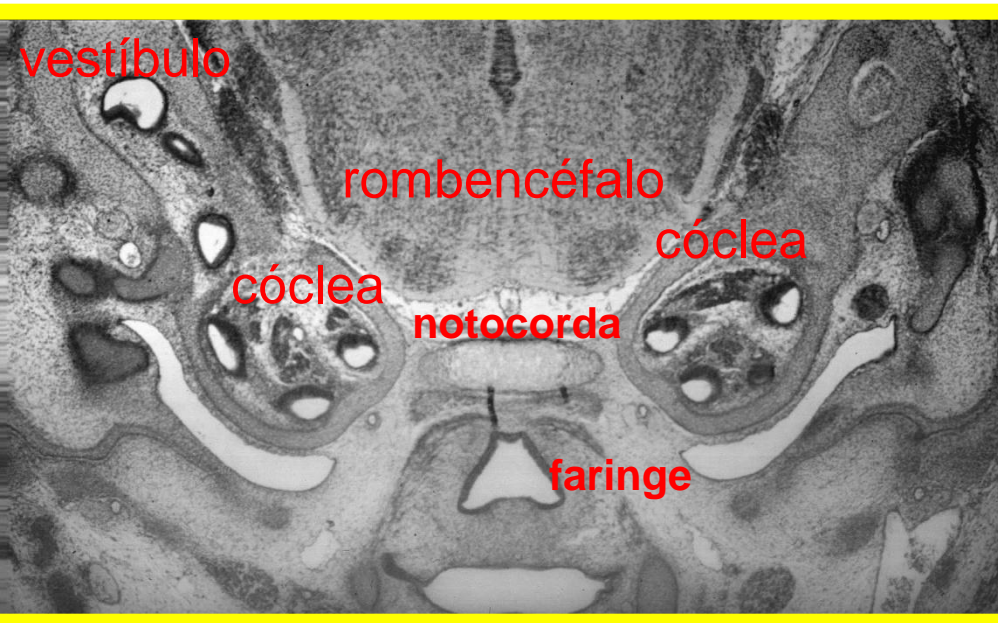
30 Semana

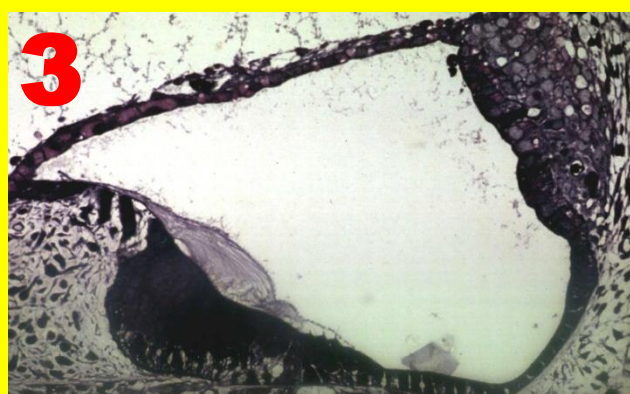
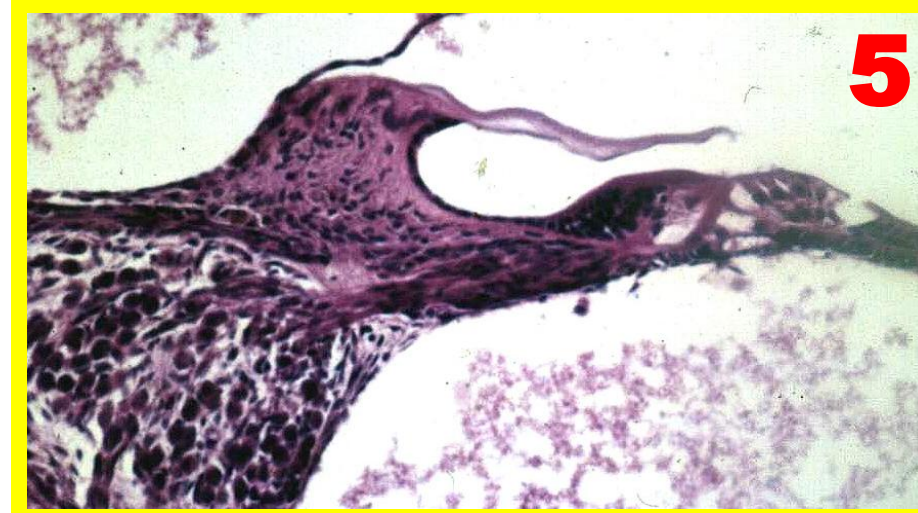
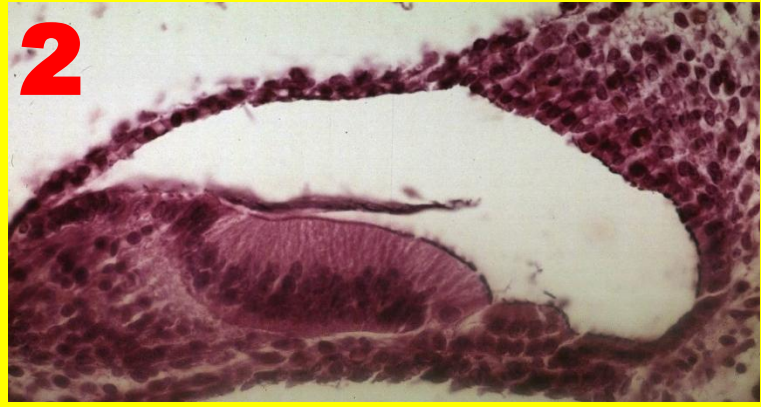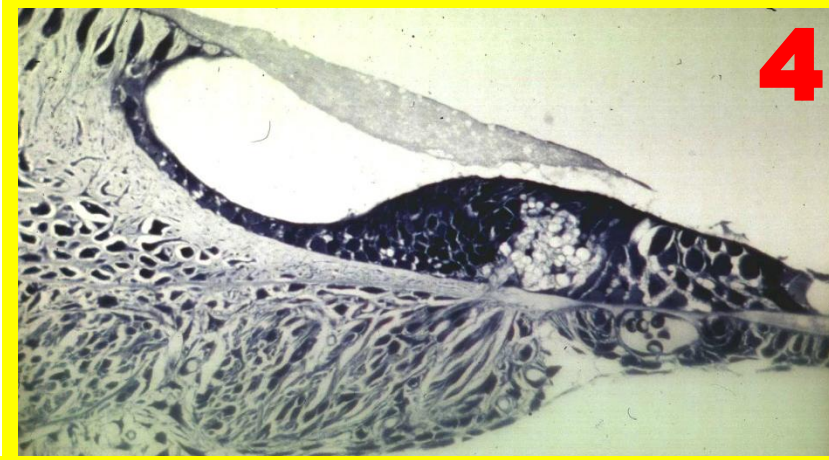

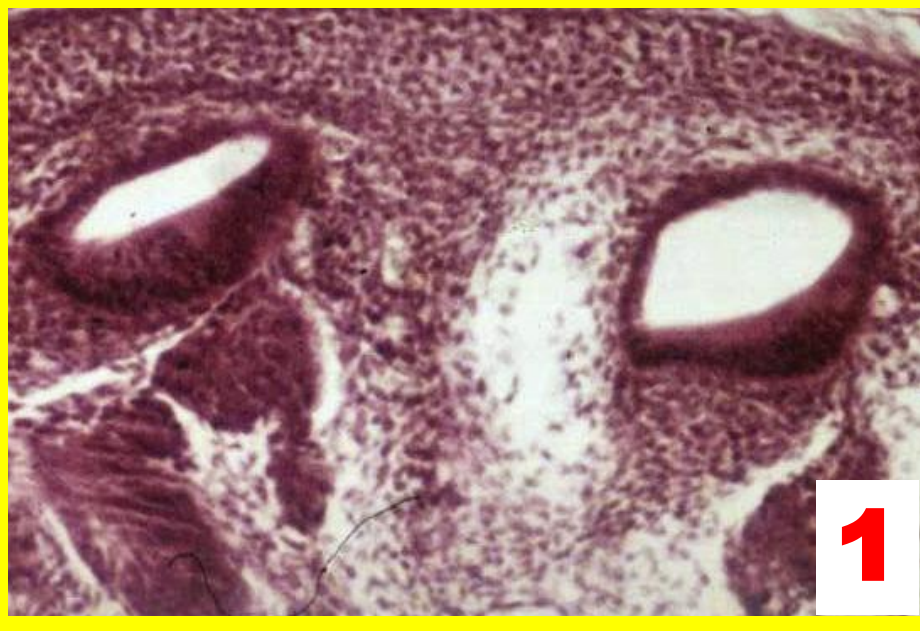
La cápsula ótica se transforma en cartílago y luego en hueso.

Desde 16-24 semanas : núcleos de osificación (H. temporal)

La osificación continúa formando la mastoides etc.






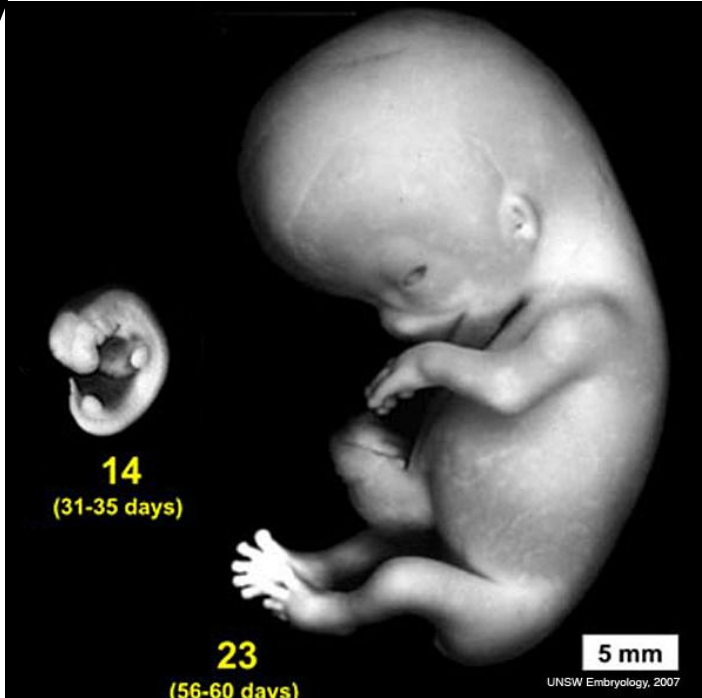
Resumen maduración del receptor auditivo

Una vez concluida casi totalmente la espiralización el receptor auditivo (Órgano de Corti) comienza a diferenciarse

Las células del otocisto (tipicas epiteliales) comienzan a originar células complejas: sensoriales (ciliadas) y de soporte.


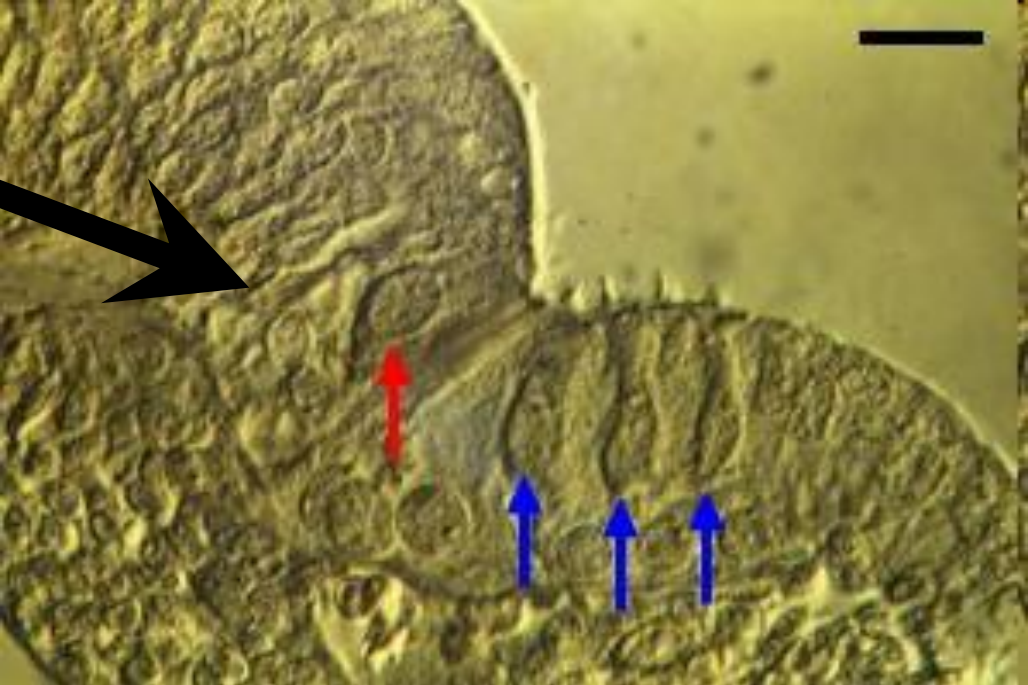
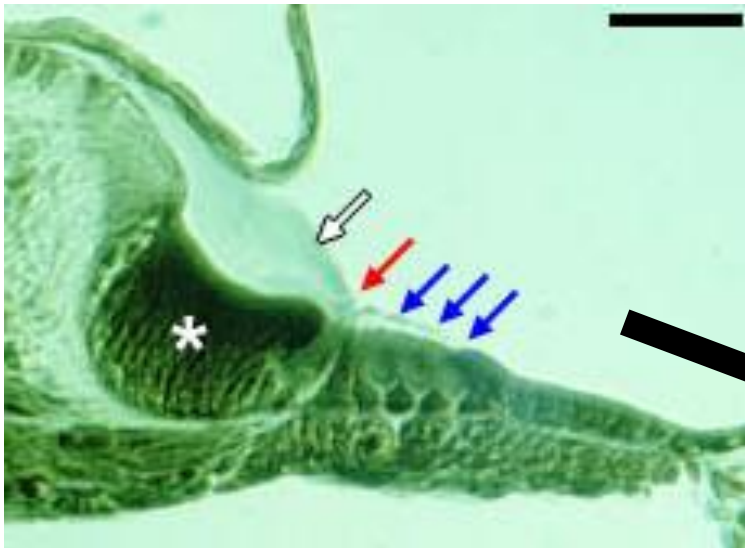


11-12 Semana de gestación




Estudio de: M. Lavigne-Rebillard

14-15 Semana



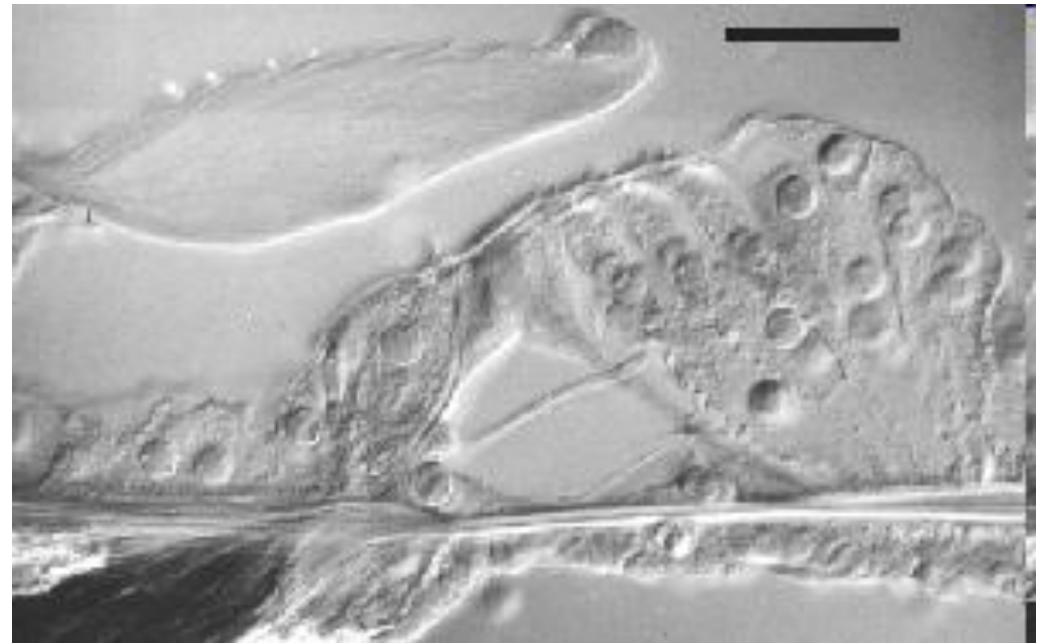
Estudios de: M. Lavigne-Rebillard

i o

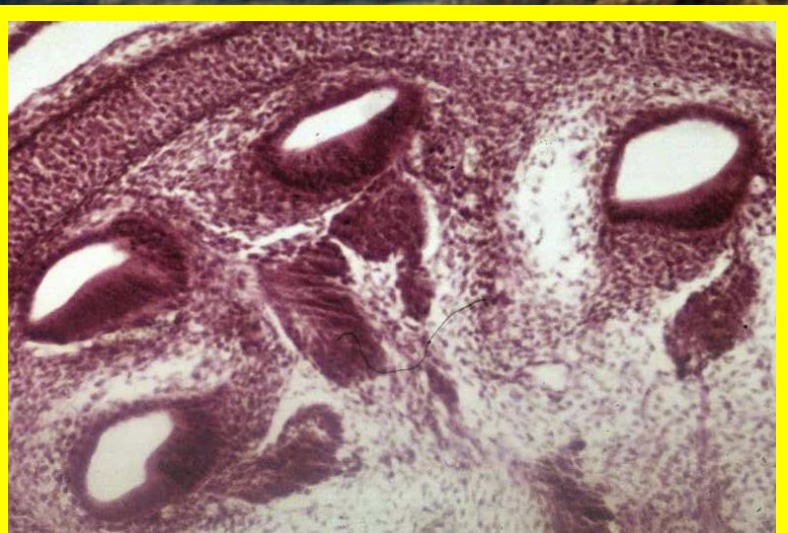
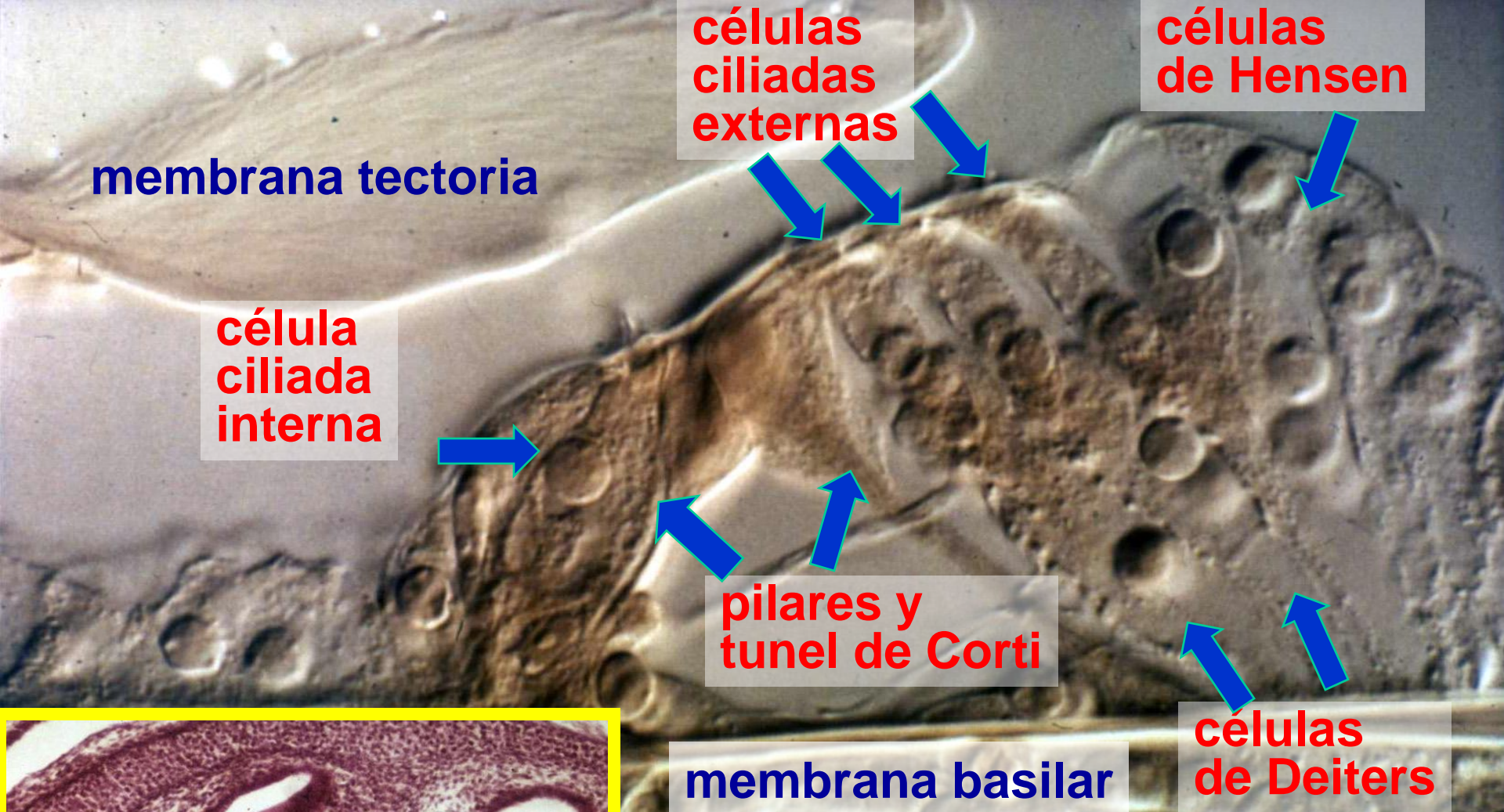

18-20 Semana

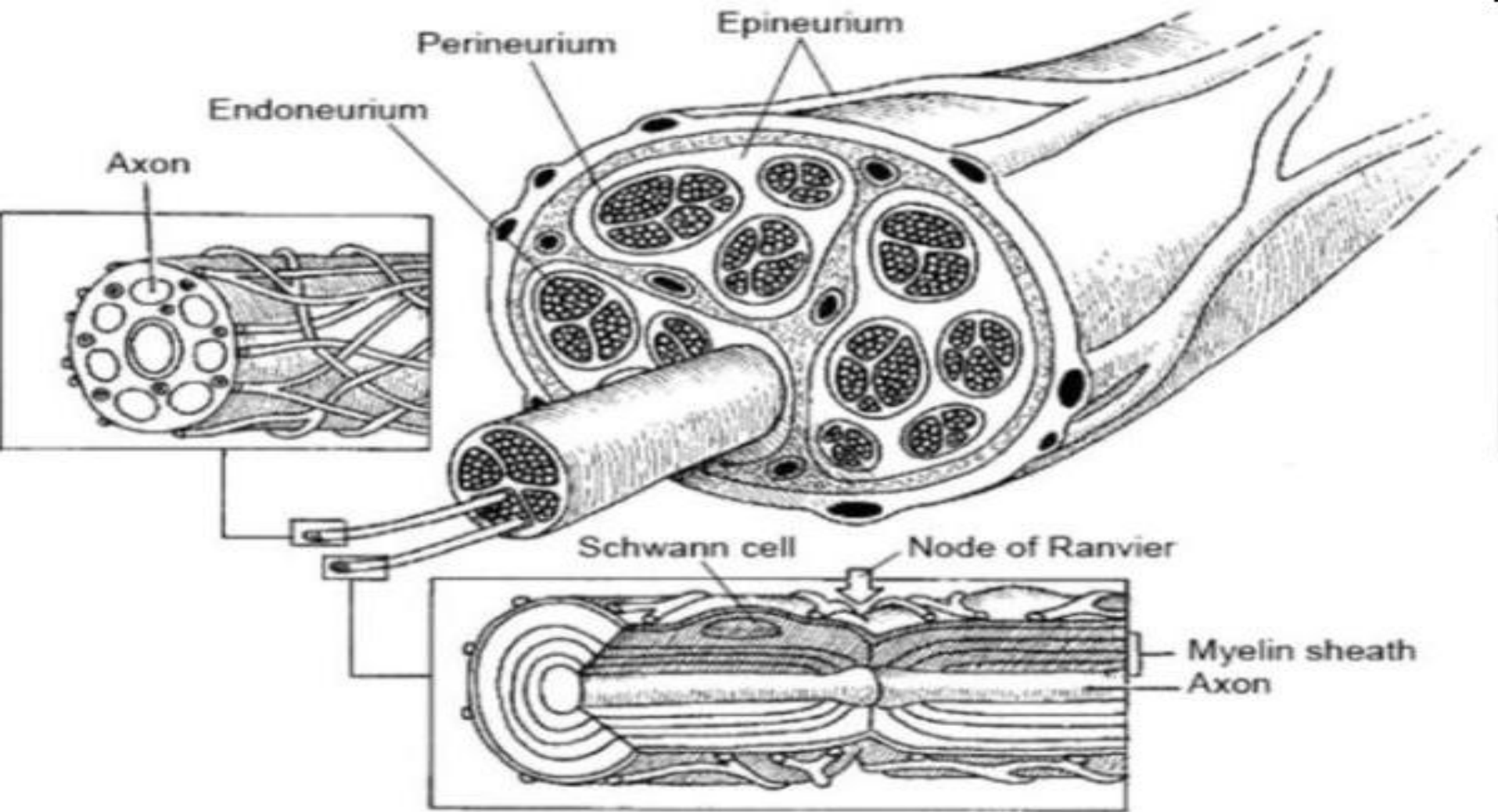
30 Semana



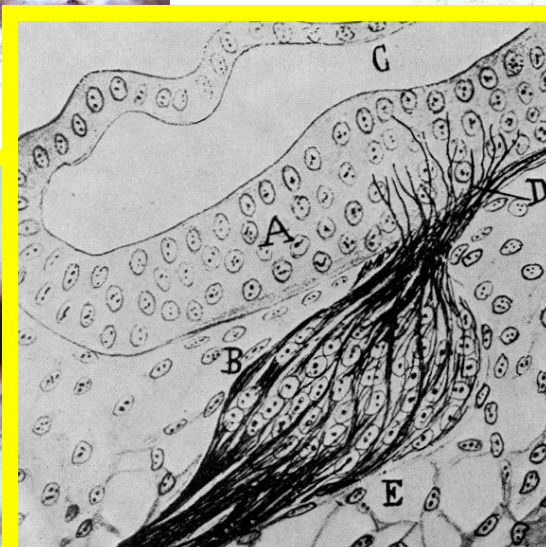
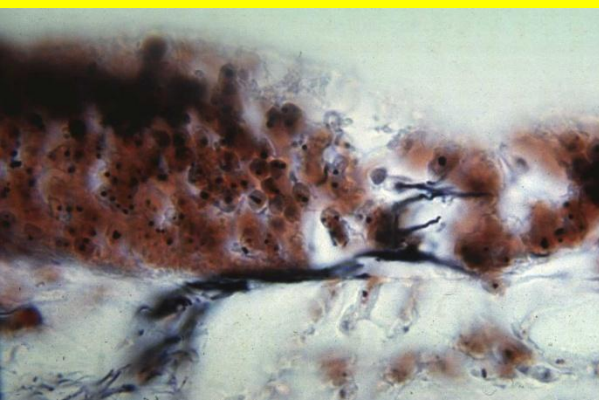
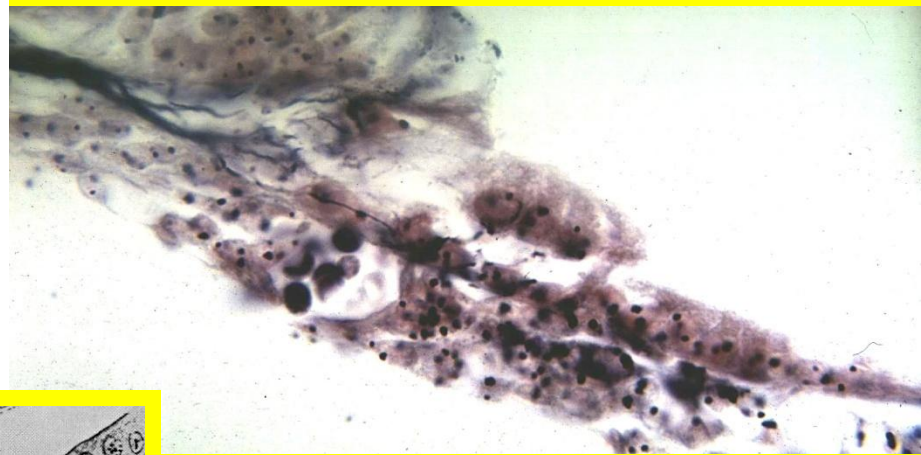
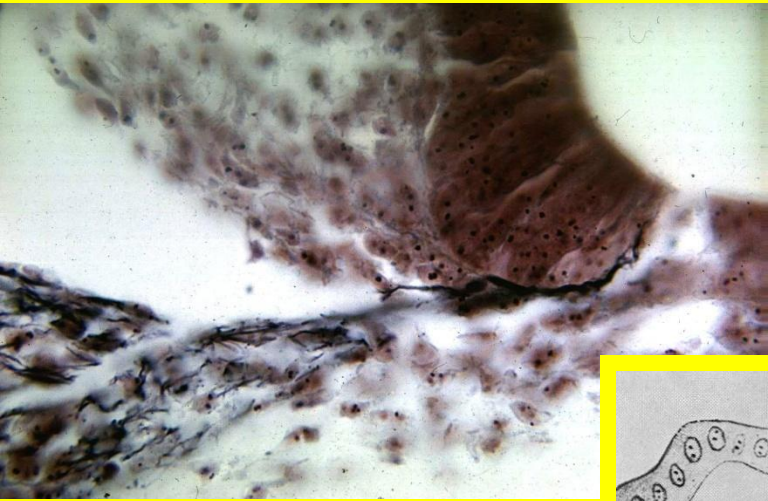
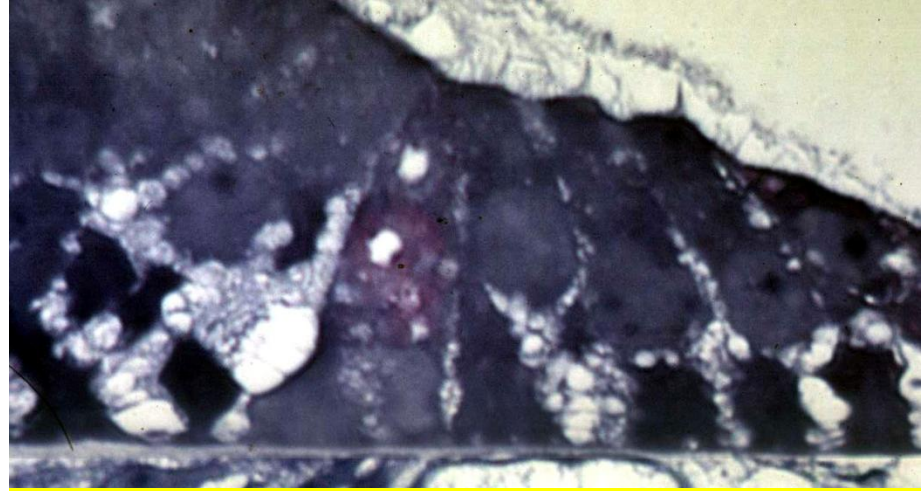
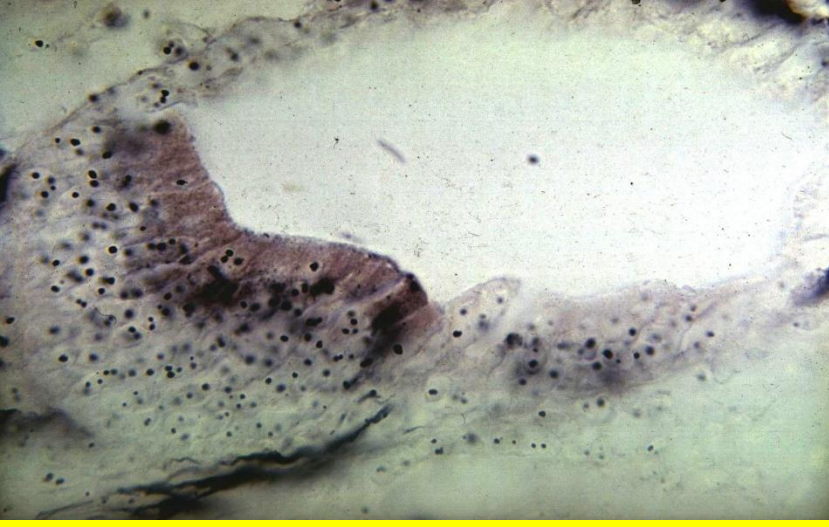Estudios de: R. Pujol y M. Lenoir



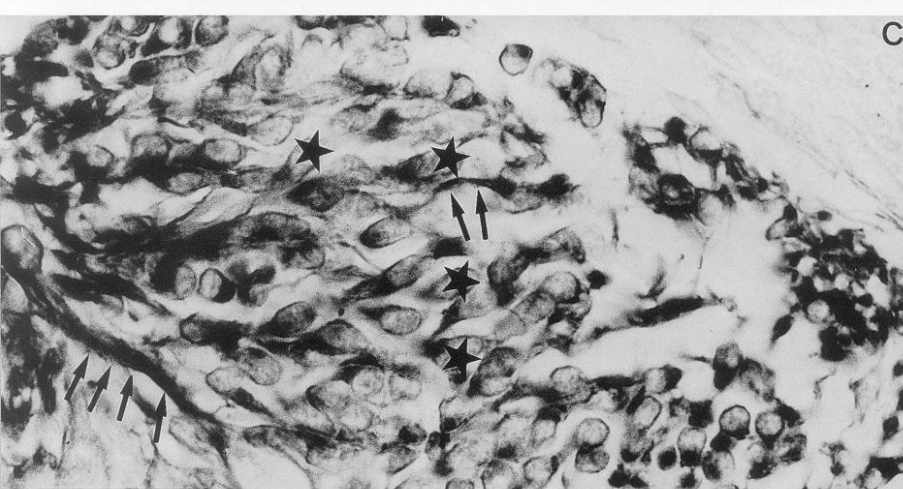
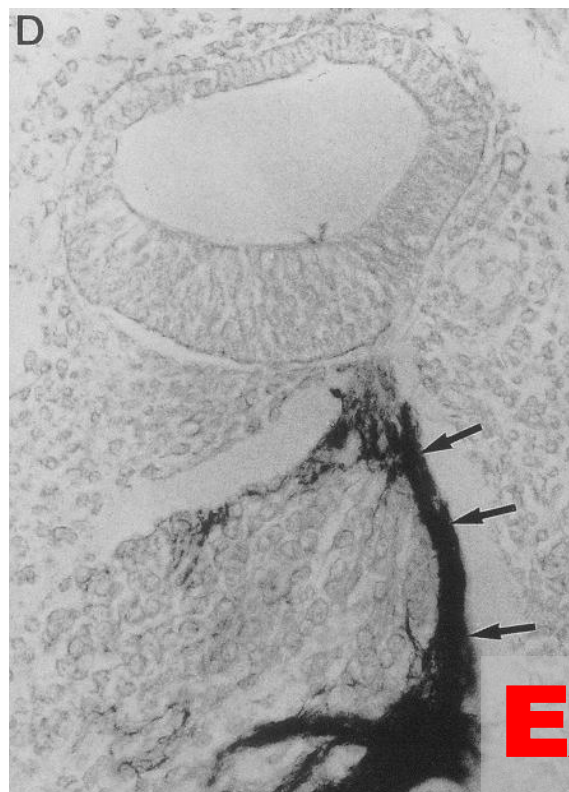
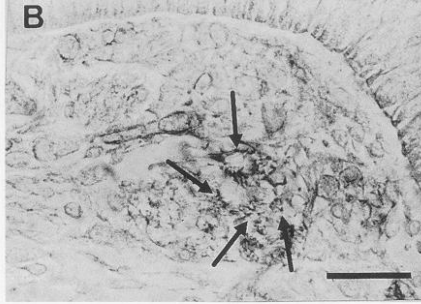
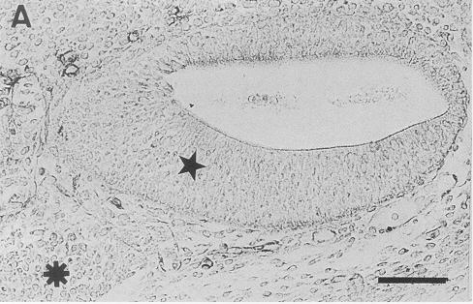
MADURACIÓN DEL RECEPTOR AUDITIVO
La diferenciación del receptor auditivo humano comienza en la semana 10^a y concluye en la semana 20^a.



Desarrollo de la inervación del receptor auditivo periférico



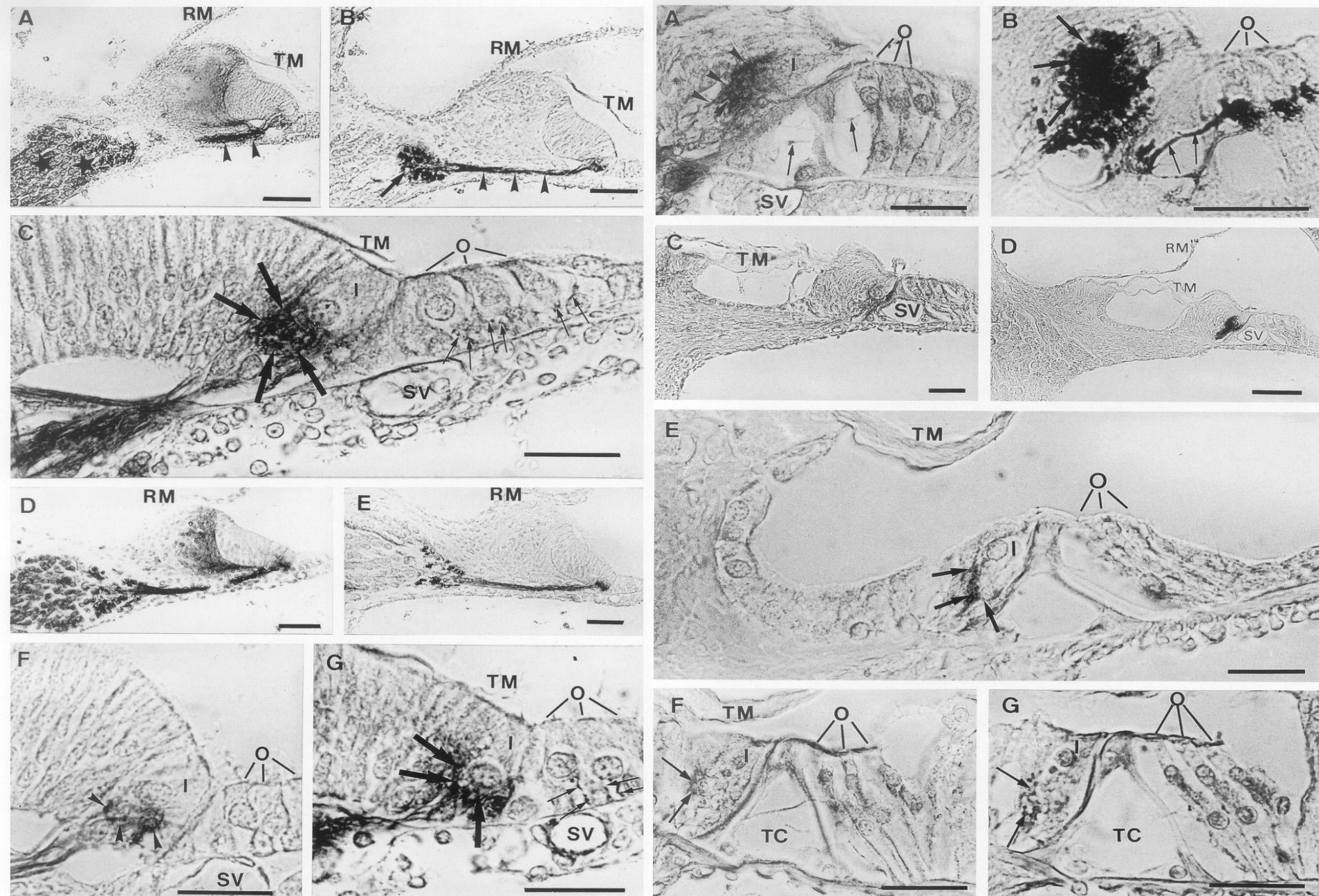
Desarrollo de la inervación del receptor auditivo.



**Expresión
de OX-2 y
GAP 43**

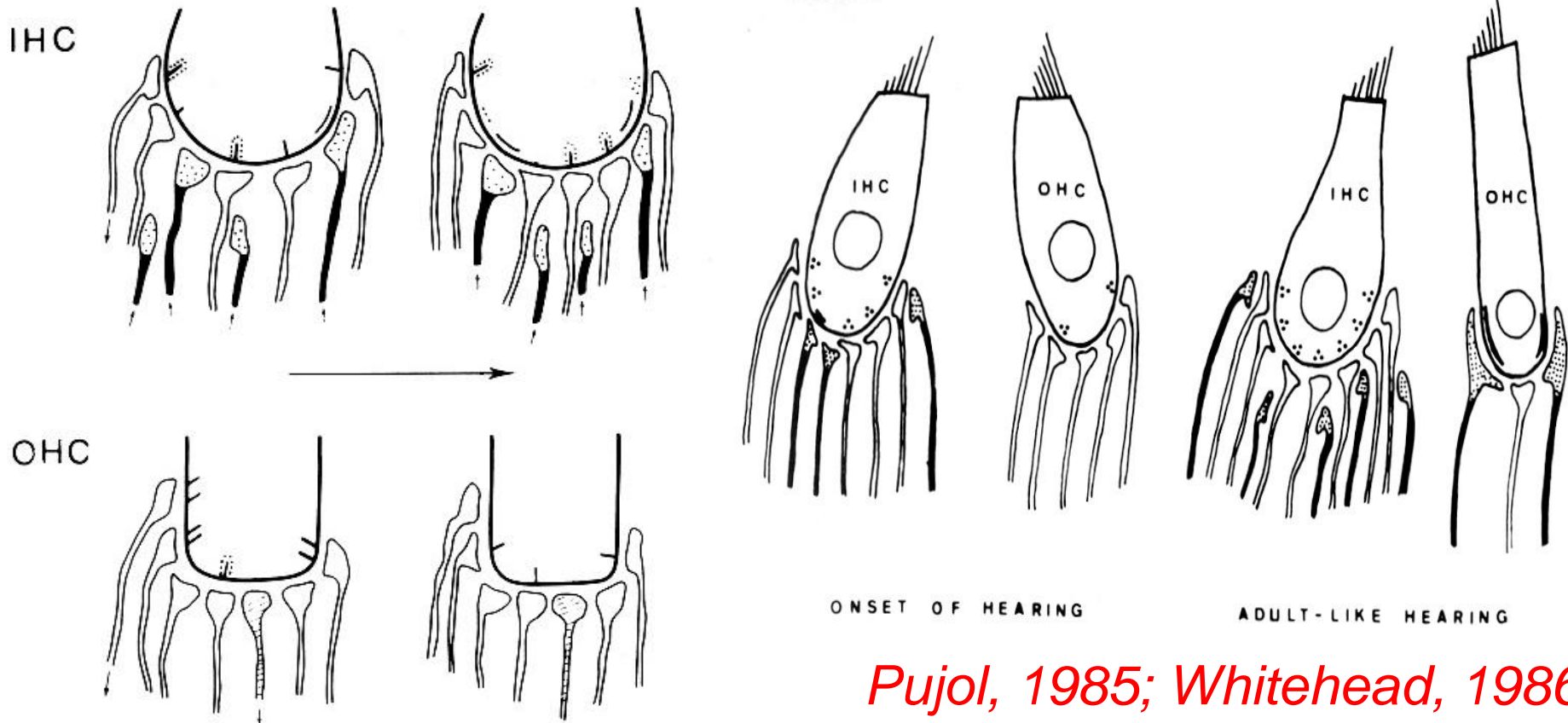


Bartolomé y Gil-Loyzaga, 2002

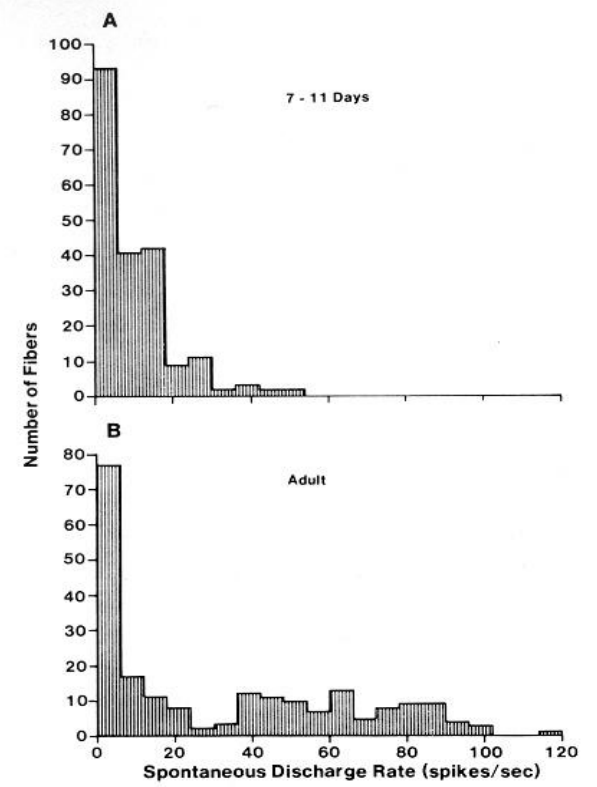
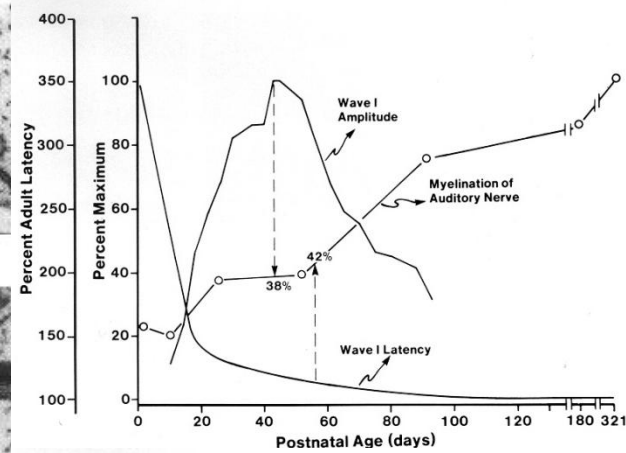
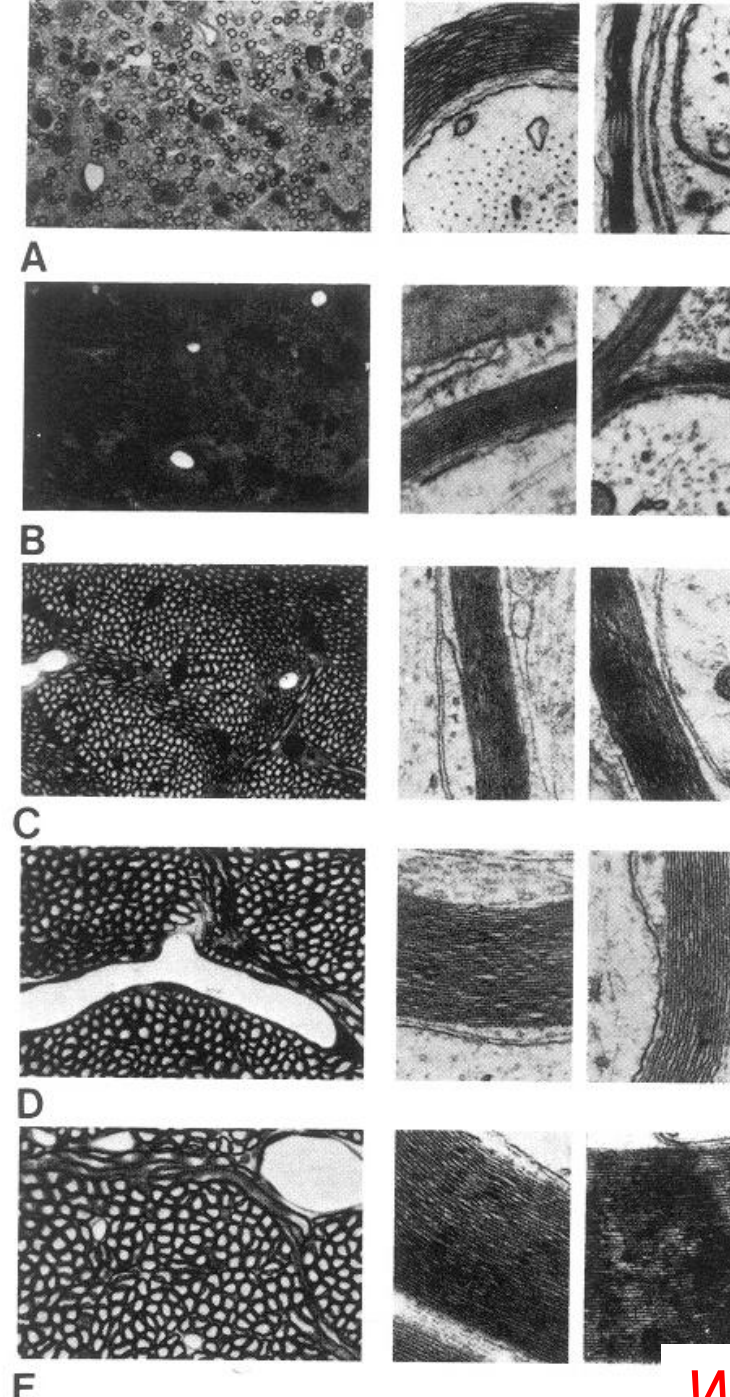
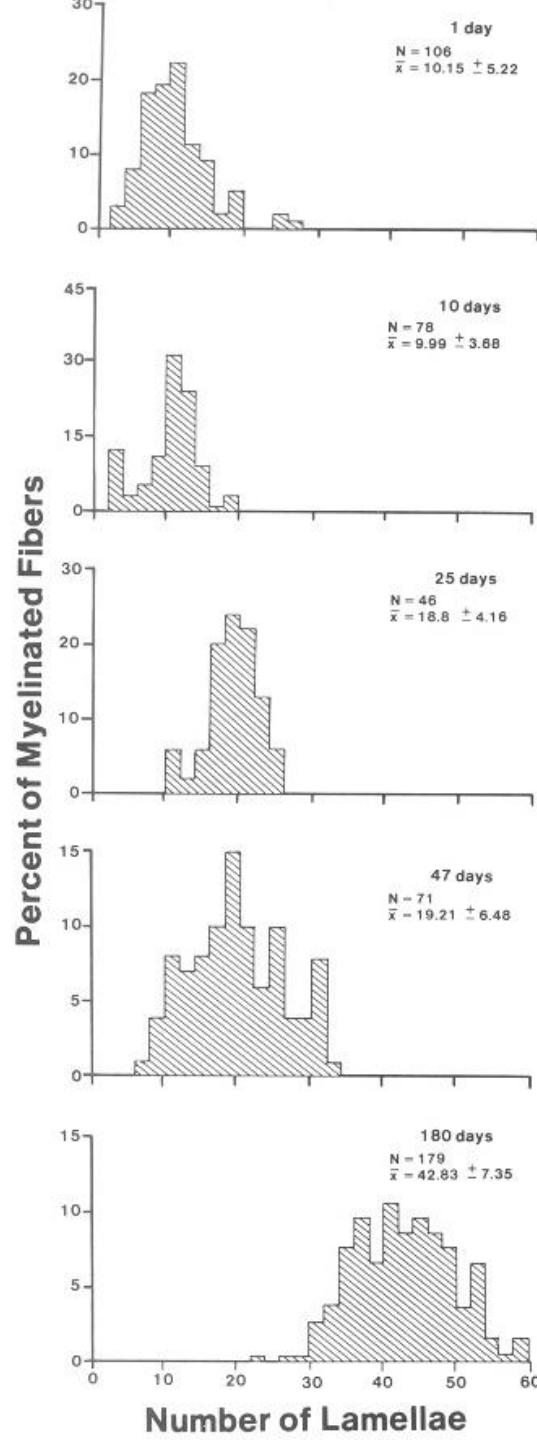


Expresión de OX-2 y GAP 43

Maduración sináptica en el receptor auditivo



**Nervio auditivo está constituido hacia el 4^o mes de gestación
La mielinización comienza posteriormente.**



Mielinización
Walsh and McGee 1986

Maduración de la estructura coclear desde la base al ápex

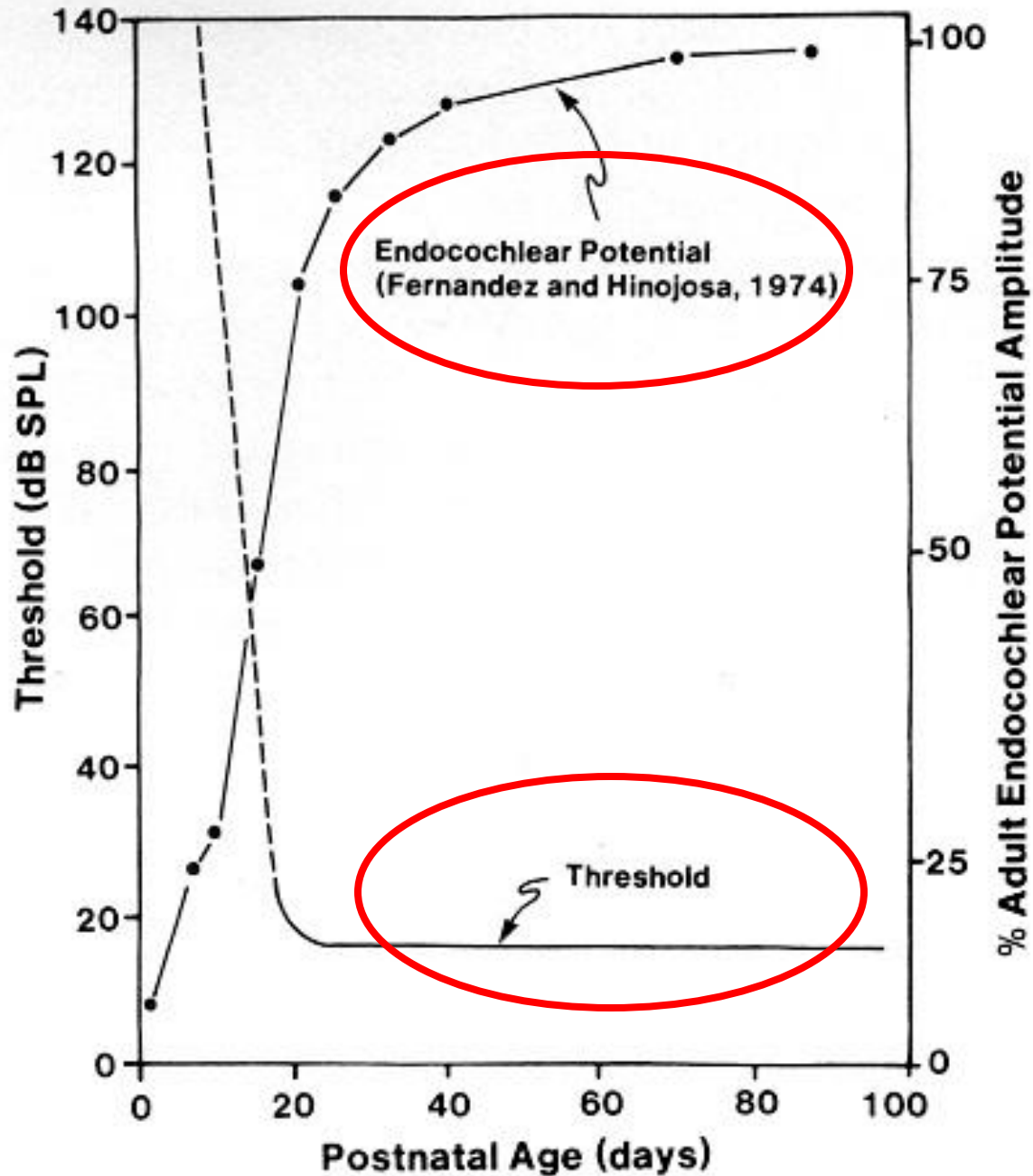


Características de la maduración del receptor auditivo.

- 1- Región anterior del otocisto se elonga y arrolla (2.25 a 2.5 espiras)**
- 2- La diferenciación comienza tras la espiralización**
- 3- Inervación del receptor depende de maduración neuronal del ganglio**
- 4- Las neuronas del ganglio envían axones al tronco cerebral**
- 5- La región del tronco donde llegan formará los núcleos cocleares**
- 6- Sistemas de inducción y contactos muy complejos forman vía auditiva**



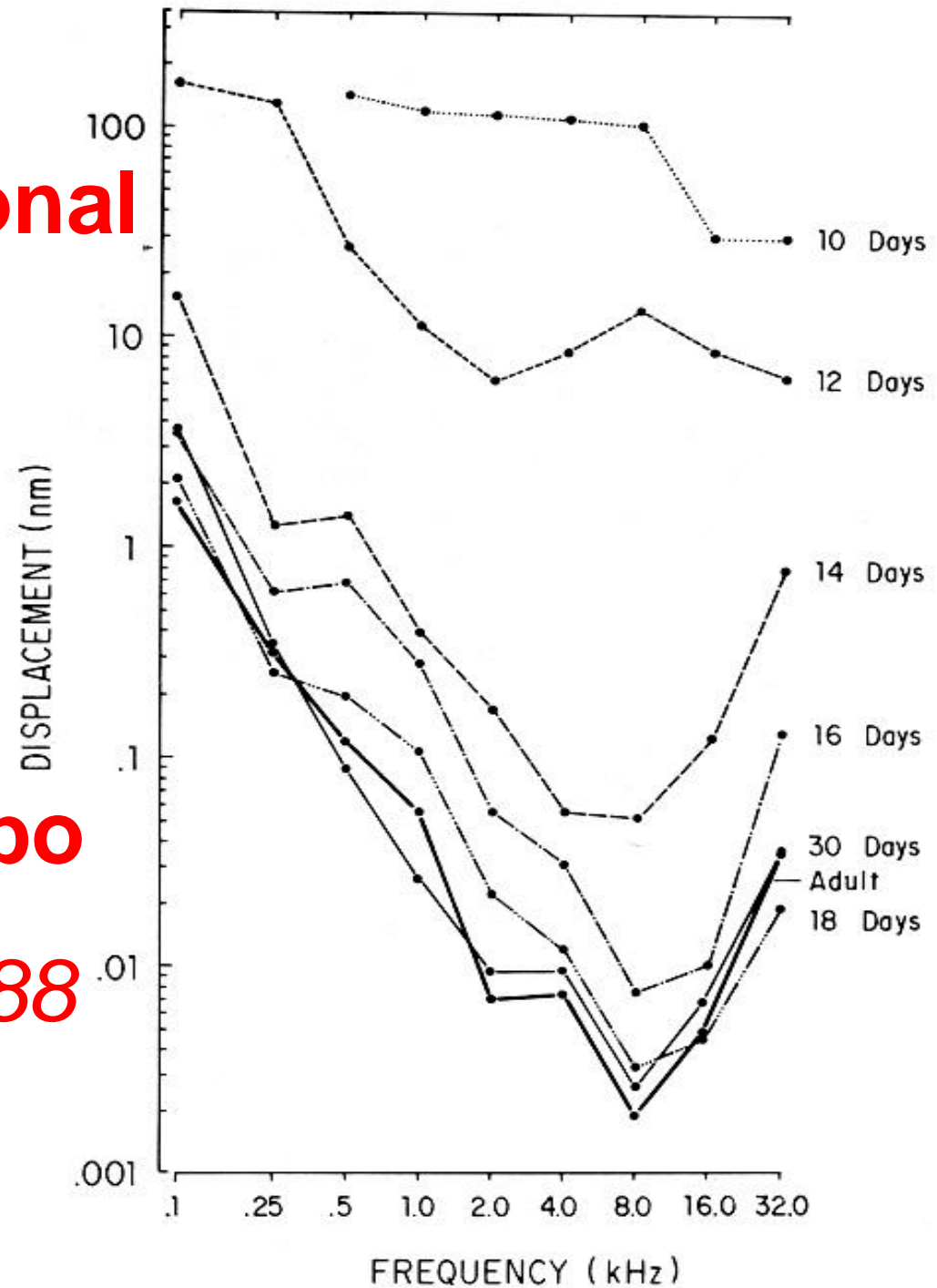
Maduración funcional del receptor auditivo periférico



**Maduración funcional
de los potenciales
microfónicos
cocleares.**

Movimientos estribo

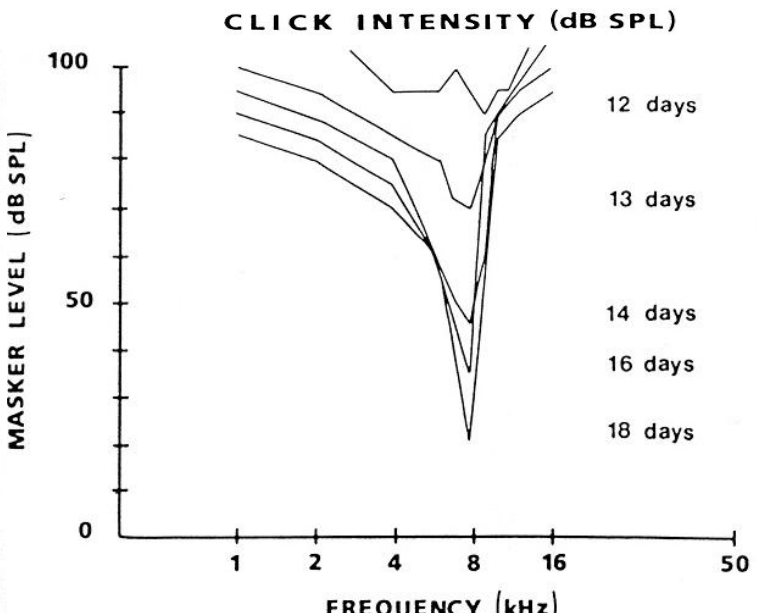
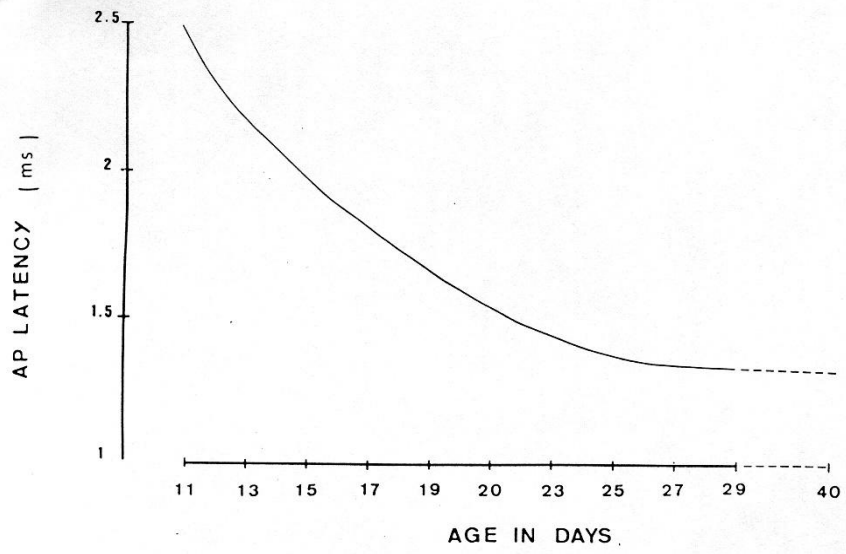
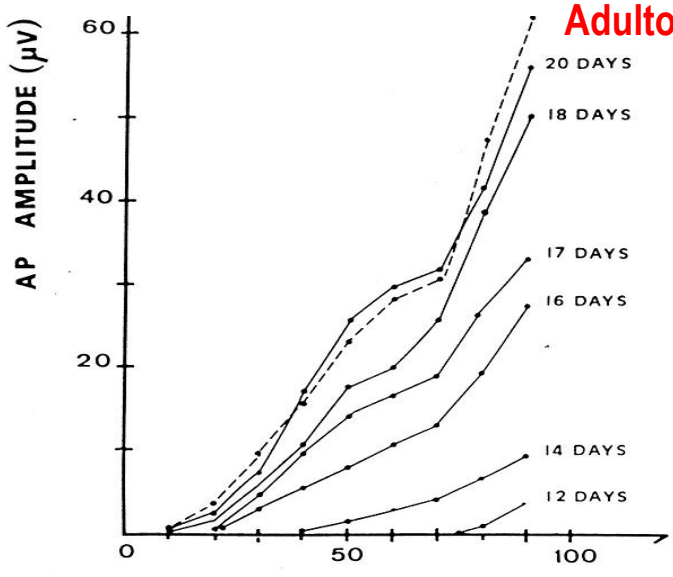
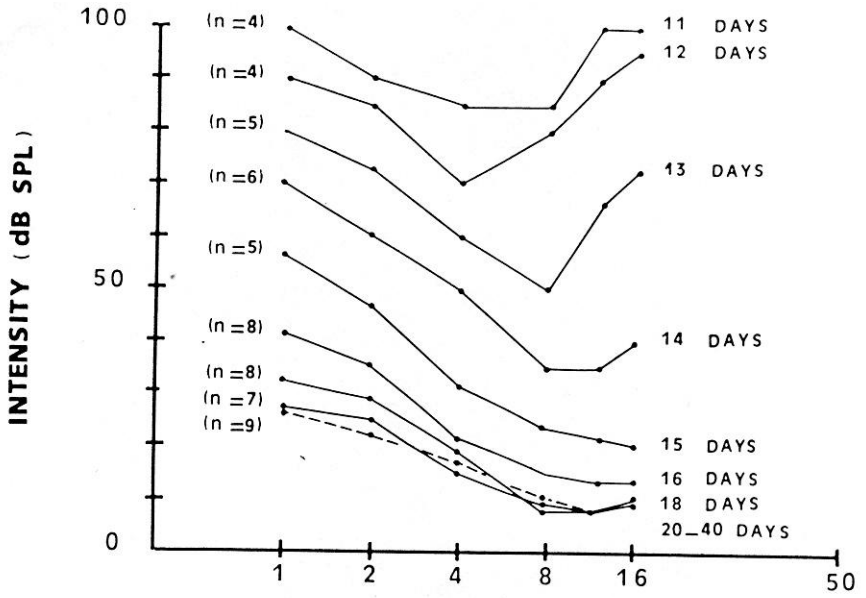
Wolf and Ryan 1988



Maduración funcional del receptor auditivo:

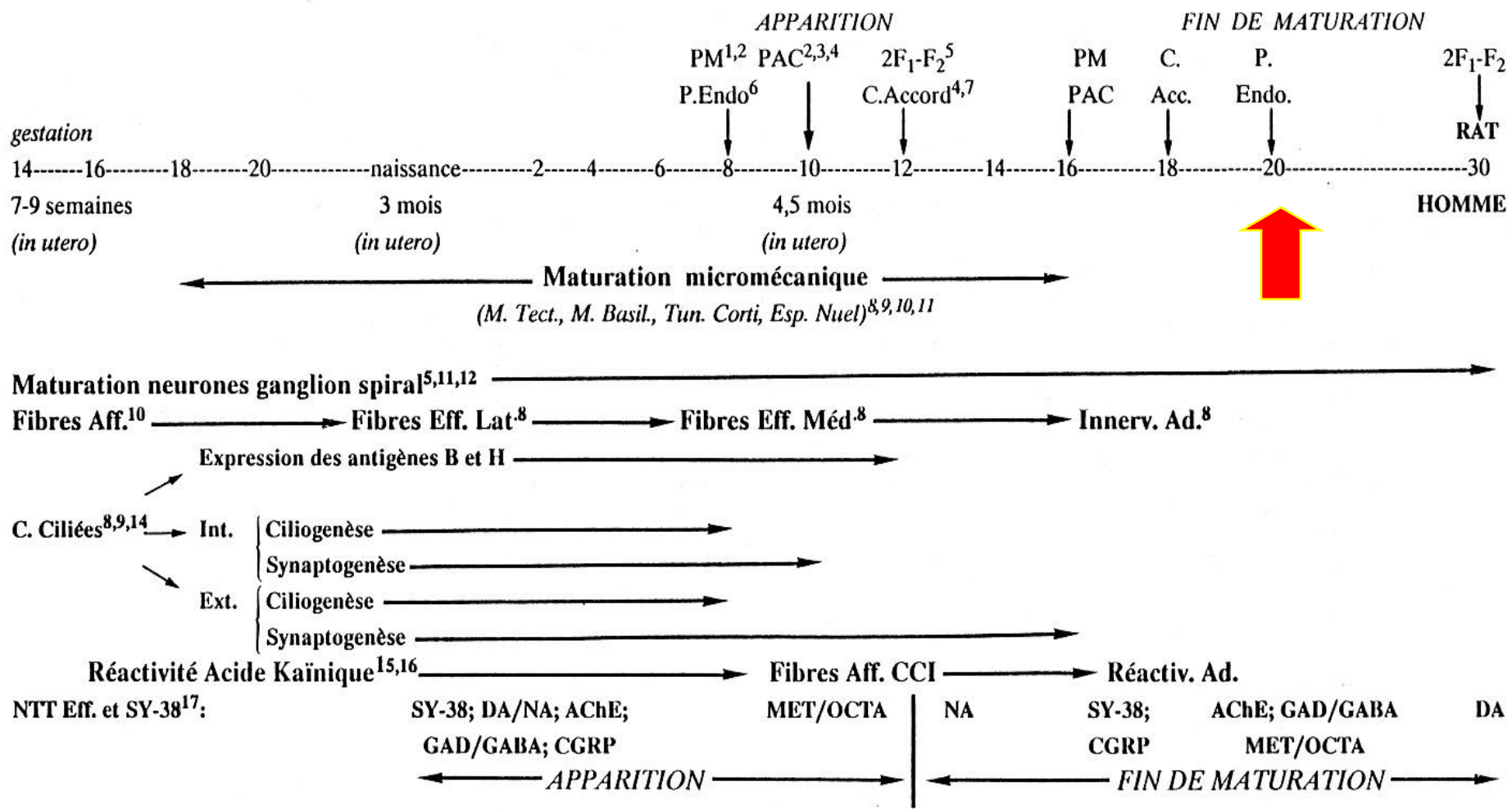
Potencial de acción

Pujol y Uziel 1989



T A B L E A U 1

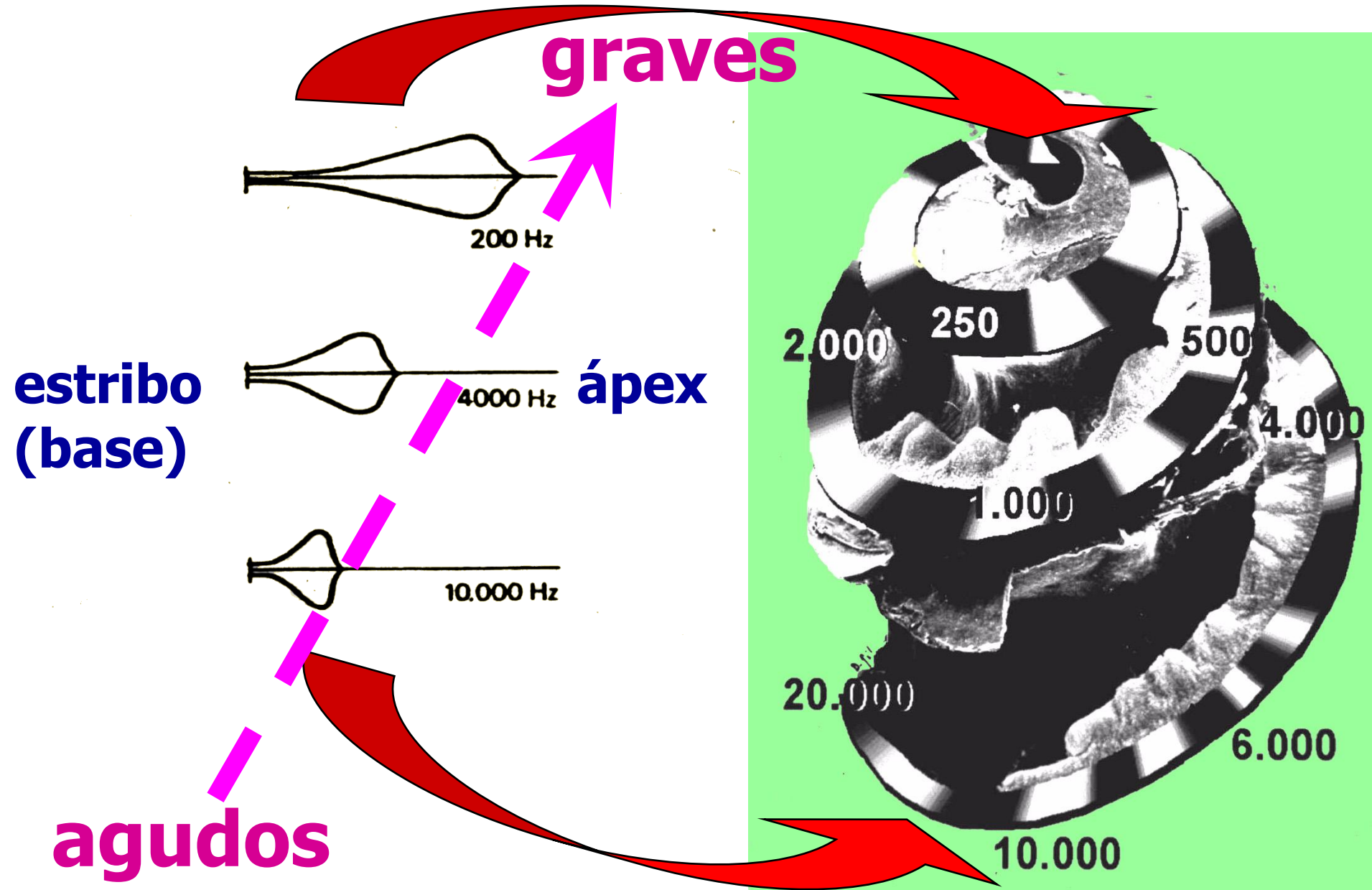
Récapitulatif des étapes du développement anatomo-fonctionnel de la cochlée



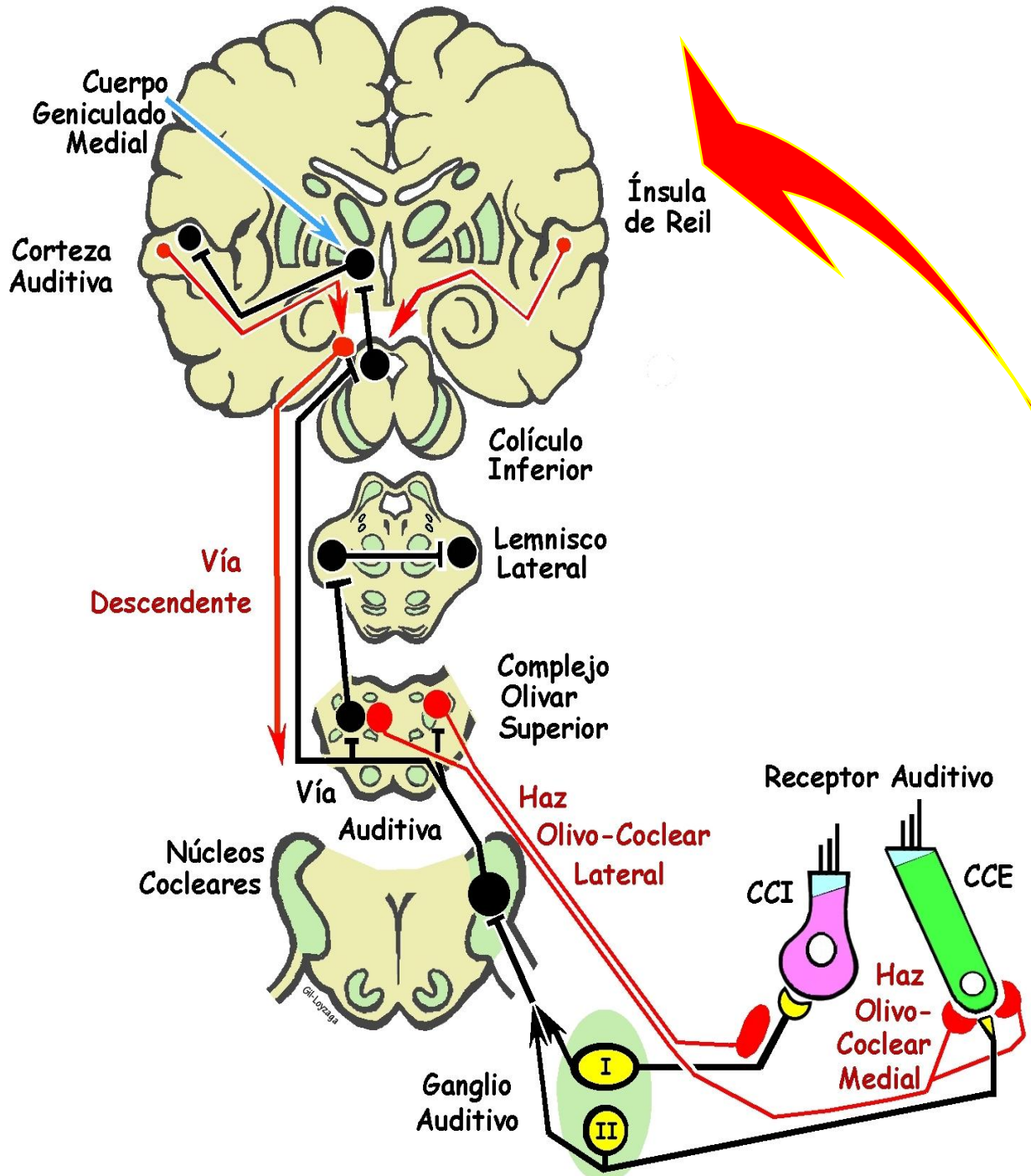
REFERENCES BIBLIOGRAPHIQUES

1. Crowley et Hepp-Reymond, 1966	7. Lenoir et Puel, 1987	13. Mbiène <i>et al.</i> , 1989
2. Uziel <i>et al.</i> , 1981	8. Lenoir <i>et al.</i> , 1980	14. Publications 1 et 4
3. Pujol <i>et al.</i> , 1980	9. Lenoir <i>et al.</i> , 1987	15. Pujol <i>et al.</i> , 1985
4. Puel et Uziel, 1987	10. Wada, 1923	16. Publication 5
5. Carlier <i>et al.</i> , 1979	11. Romand et Romand, 1985	17. Publications 6,7,8,9,10
6. Boshier et Warren, 1971	12. Bretos, 1979, 1980	

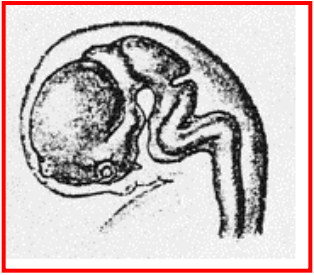
Maduración de la fisiología coclear desde graves a agudos



La maduración del receptor y la vía auditiva sigue una dirección ascendente.

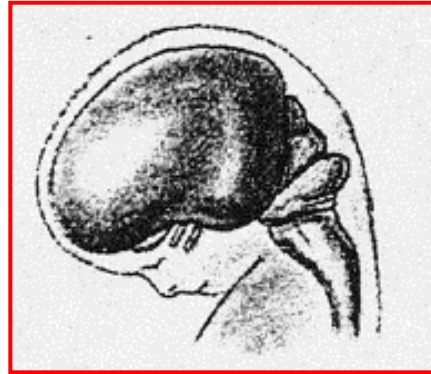


Maduración del telencéfalo: Incurvación y Plegamiento Cortical



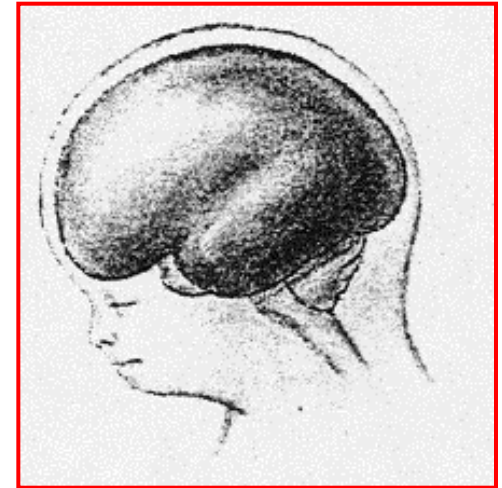7 semanas

Formación rápida de neuronas
unas 1.000 por minuto



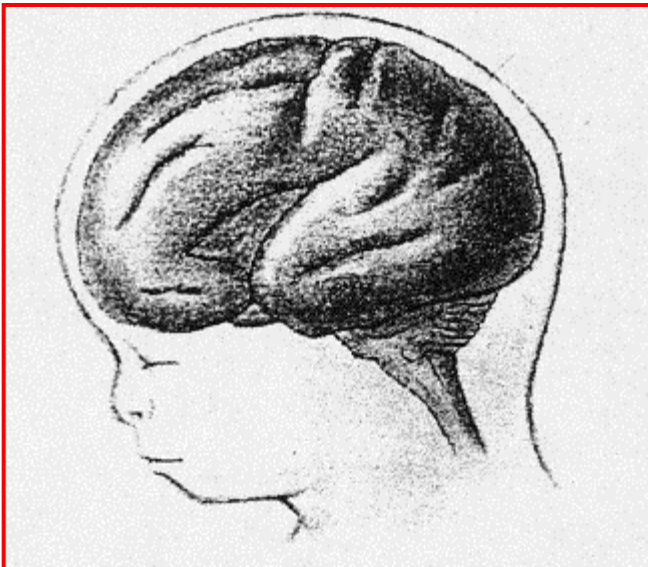
Se hace evidente la división hemisférica cerebral

14 semanas



5 meses

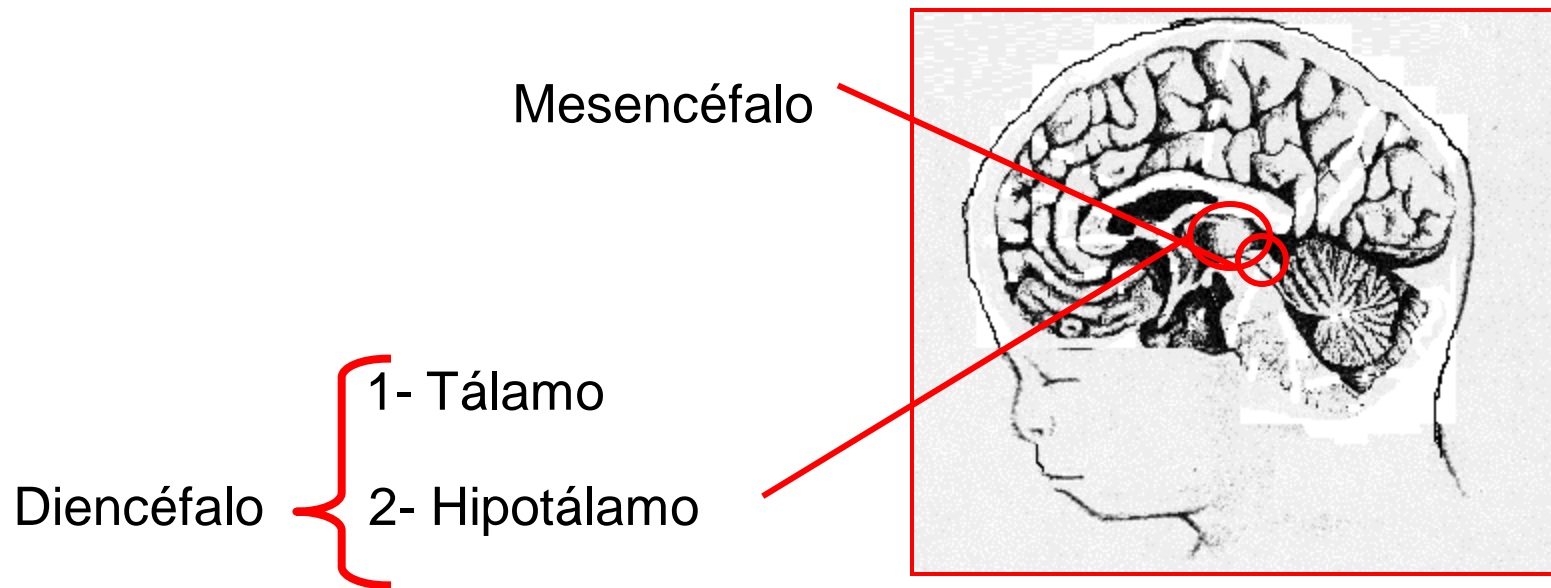
Se completa la generación de neuronas
La corteza cerebral comienza a plegarse:
Girencéfalo
Mielinización nerviosa



9 meses

9 Meses

Desarrollo del procesamiento auditivo y visual



Desarrollo sistemas sensoriales

Memoria de largo plazo

Interacción SNC y el sistema endocrino

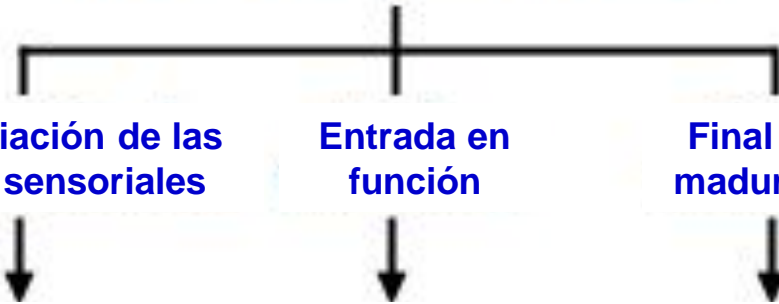Maduración coclear feto humano

Final de la maduración de la vía auditiva en el humano

Diferenciación de las células sensoriales

Entrada en función

Final de la maduración



3 meses de gestación

4,5 meses de gestación

Nacimiento

6 años

Deficiencia tiroidea

Antibiot. aminoglucosidos

Periodos de hipersensibilidad

Traumatismo sonoro



Trabajos Laboratorio Prof. Pujol (Univ. Montpellier, Francia)

Sobreproducción de neuronas y muerte neuronal

El desarrollo del sistema nervioso tiene 2 periodos principales:

1- Sobreproducción de neuronas : Impresionante incremento del nº de células

Periodos críticos : in utero

0-3 años (sobreproducción)

El crecimiento exuberante en periodo crítico permite al SNC un gran potencial de la organización

2- Muerte neuronal y reorganización 10-13 años

1- Después de los periodo críticos de sobreproducción se produce :
un periodo de muerte neuronal selectiva y se organizan los circuitos neuronales.

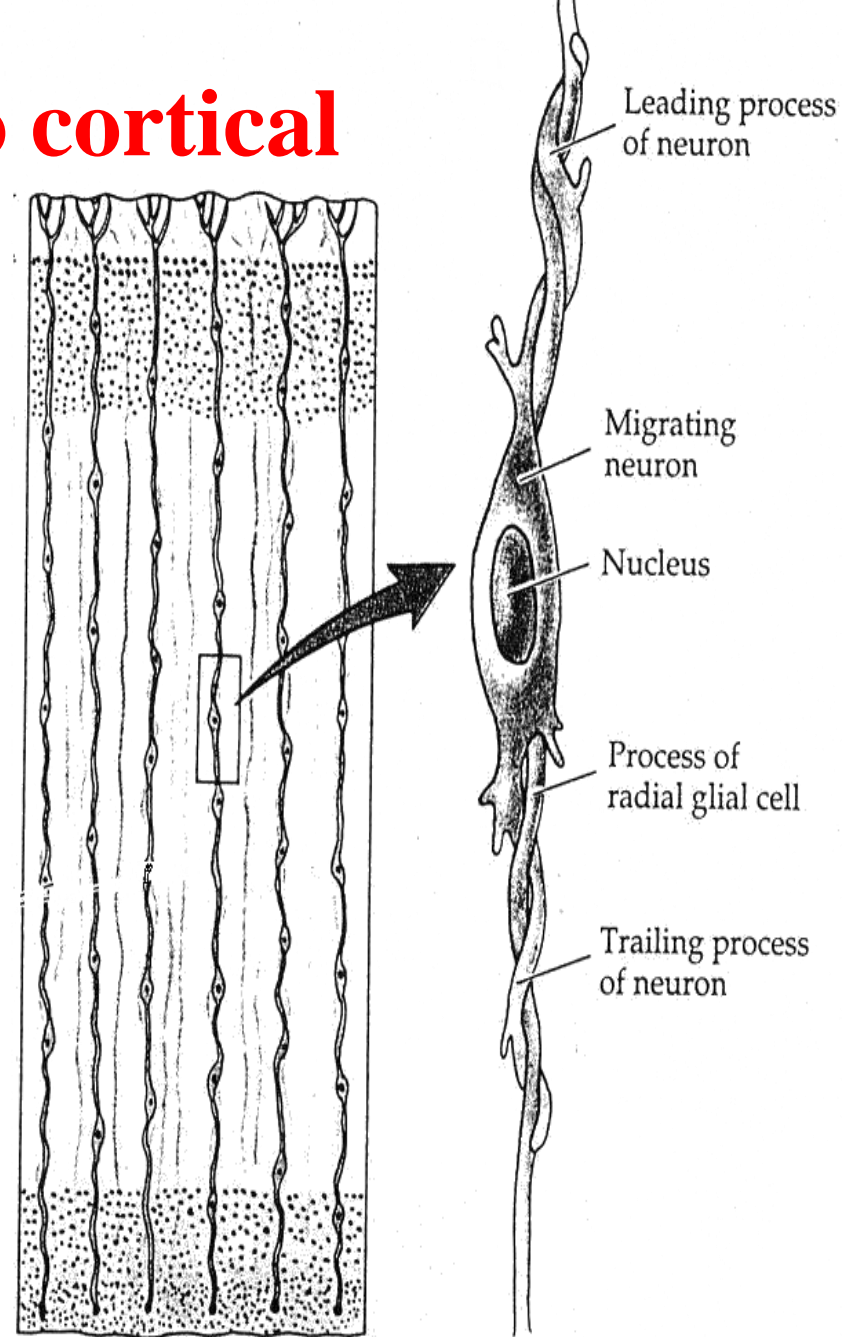
2- El aprendizaje y el entrenamiento ("el uso neuronal") son factores determinantes
de la selección de circuitos que permanecen y que se pierden.

- Los sistemas que no se utilizan son eliminados.

- De los que se utilizan se preservan solo los más estables y eficientes.

8 periodos de desarrollo cortical

1. Proliferación neuronal
2. Emigración neuronal
3. Diferenciación neuronal
4. Crecimiento axonal
5. Crecimiento dendrítico
6. Sinaptogénesis
7. Mielinación
8. Muerte neuronal

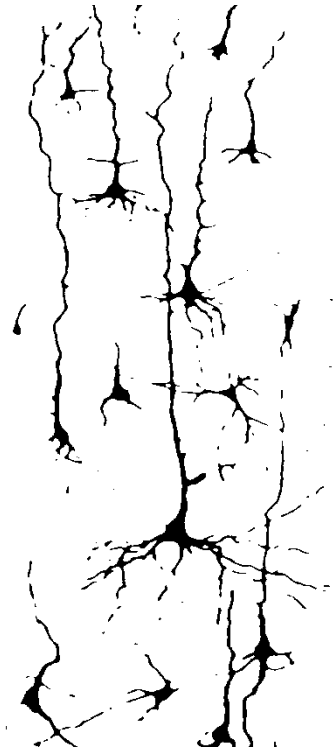


Organización y densidad sináptica

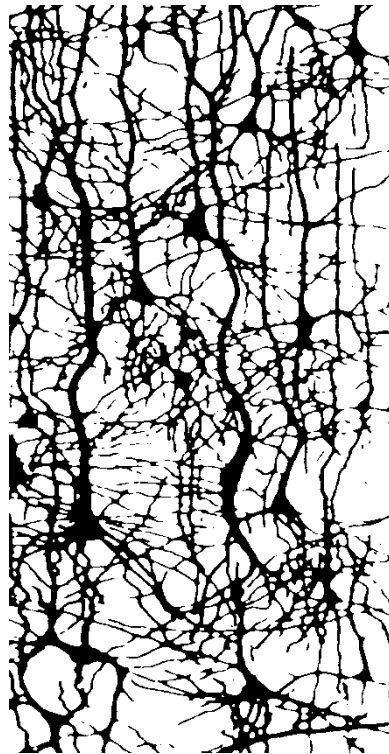La actividad (estímulos) permite:

- 1- La máxima expresión del perfil genético propio del individuo
- 2- La formación de circuitos y sinapsis entre neuronas

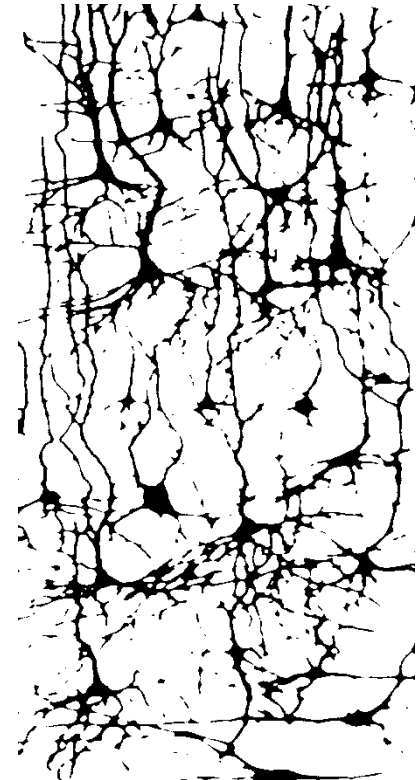Cerebro humano
al nacimiento



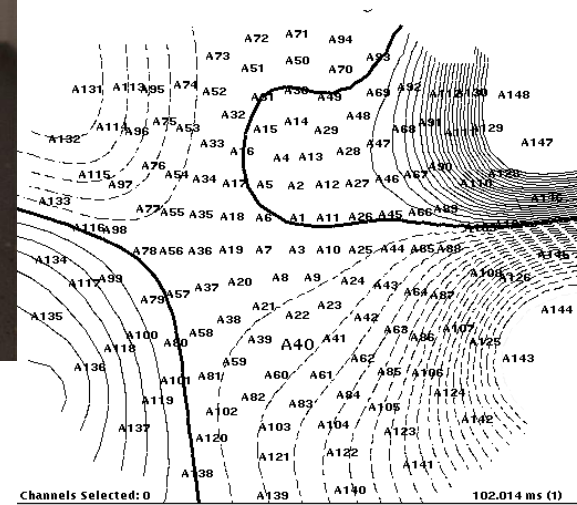
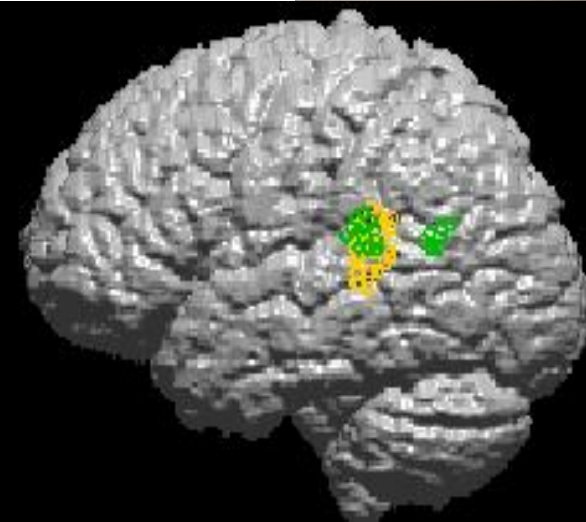
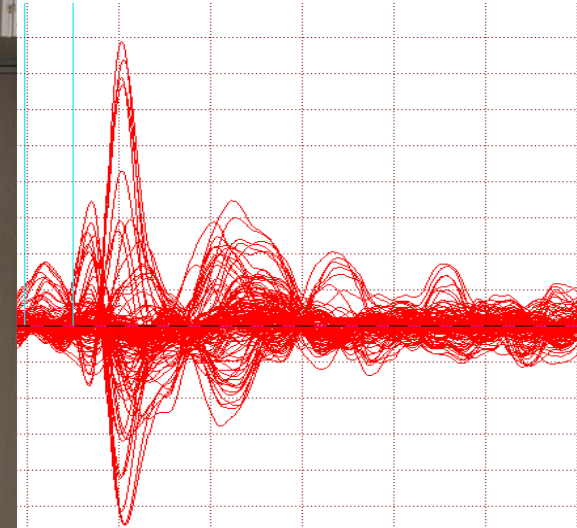
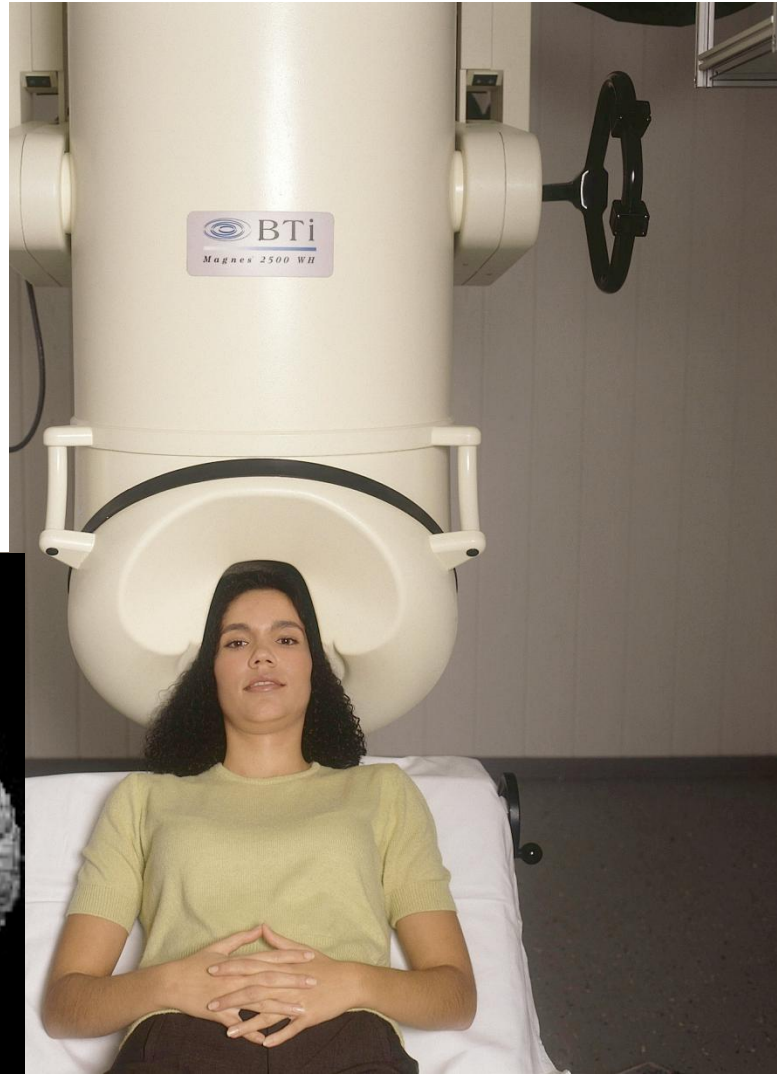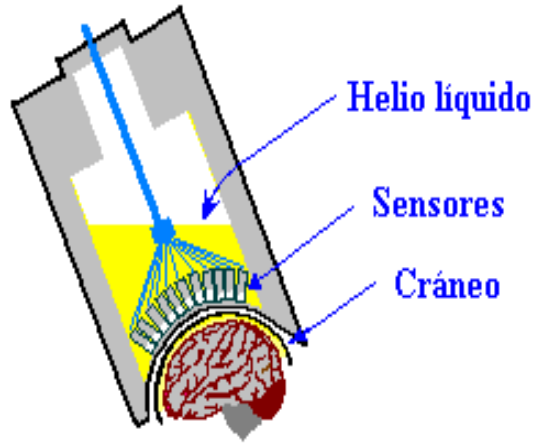
Niño de 6 años



Niño de 14 años



MAGNETOENCEFALÓGRAFO

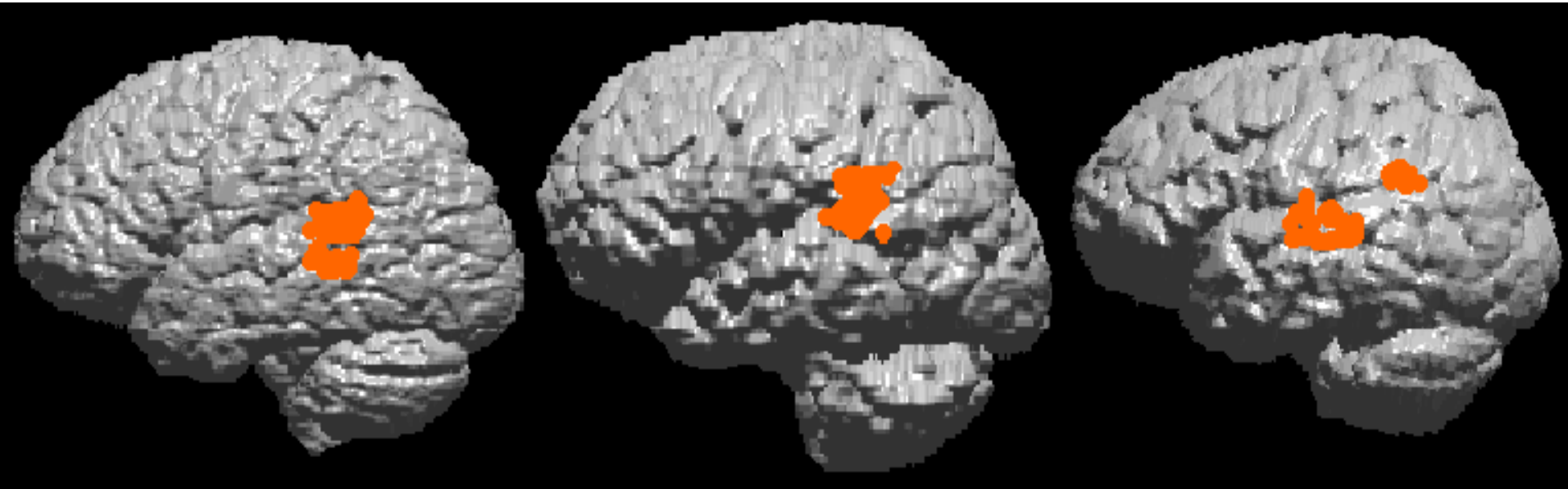


Representación en la corteza auditiva del componente M100

Centro de Magnetoencefalografía - U.C.M.



Variabilidad individual en la localización y extensión del córtex receptivo.



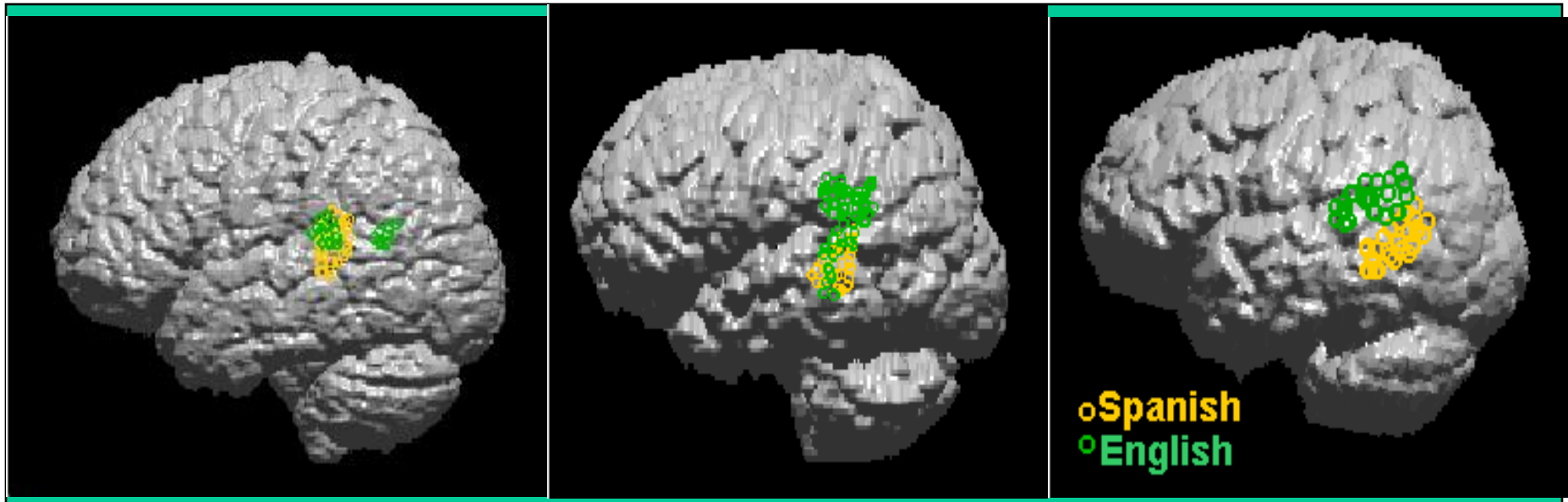
S#1

S#2

S#3



Córtex específico para el lenguaje receptivo en sujetos Bilingües



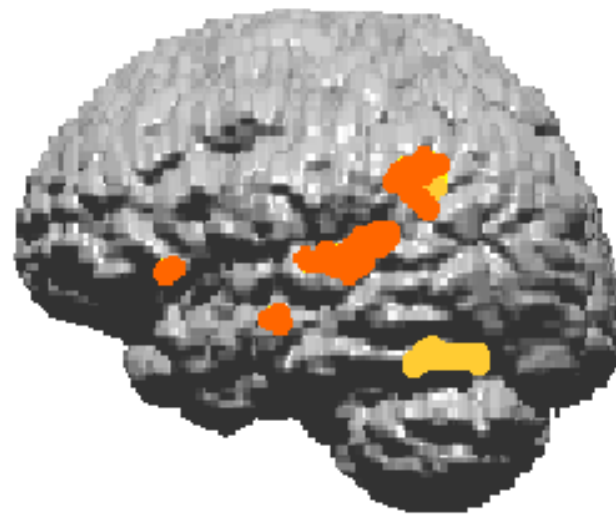
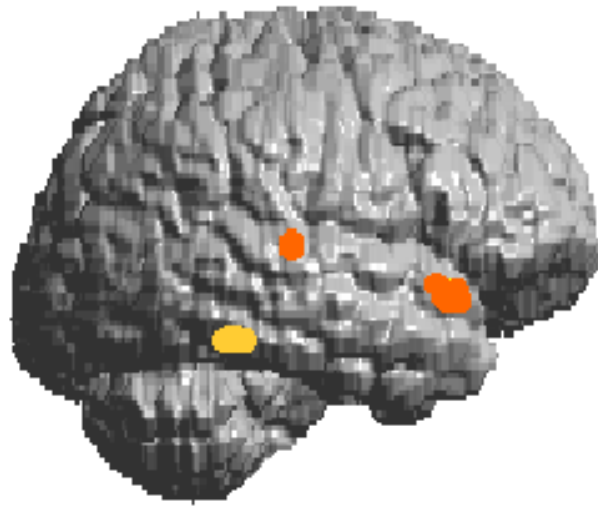
S#1

S#2

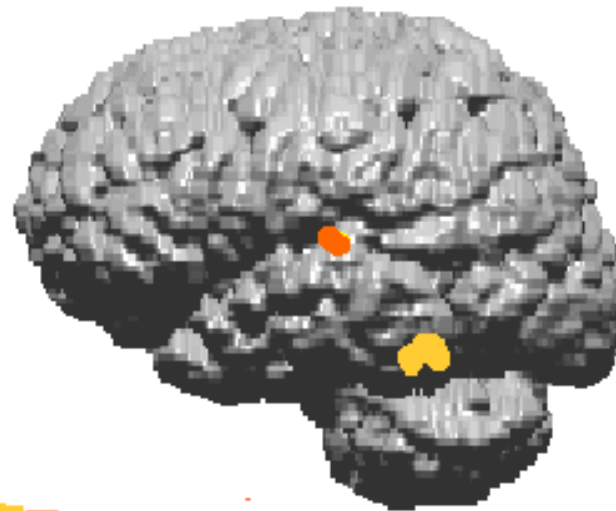
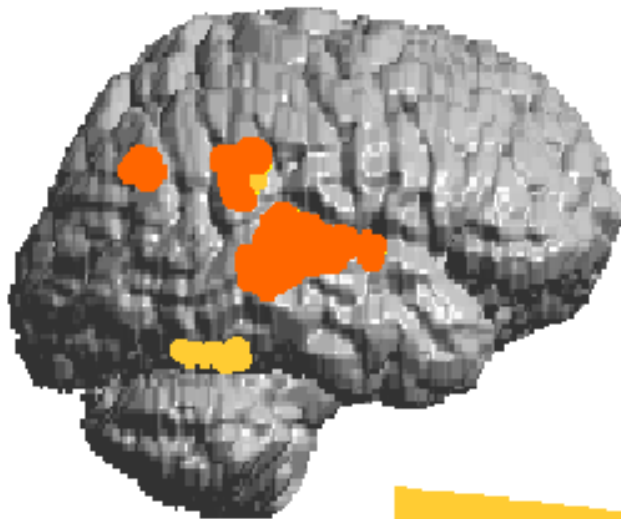S#3

HEMISFERIO DERECHO

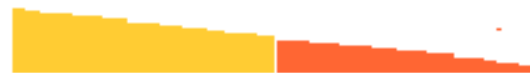HEMISFERIO IZQUIERDO



CONTROL



DISLEXIA



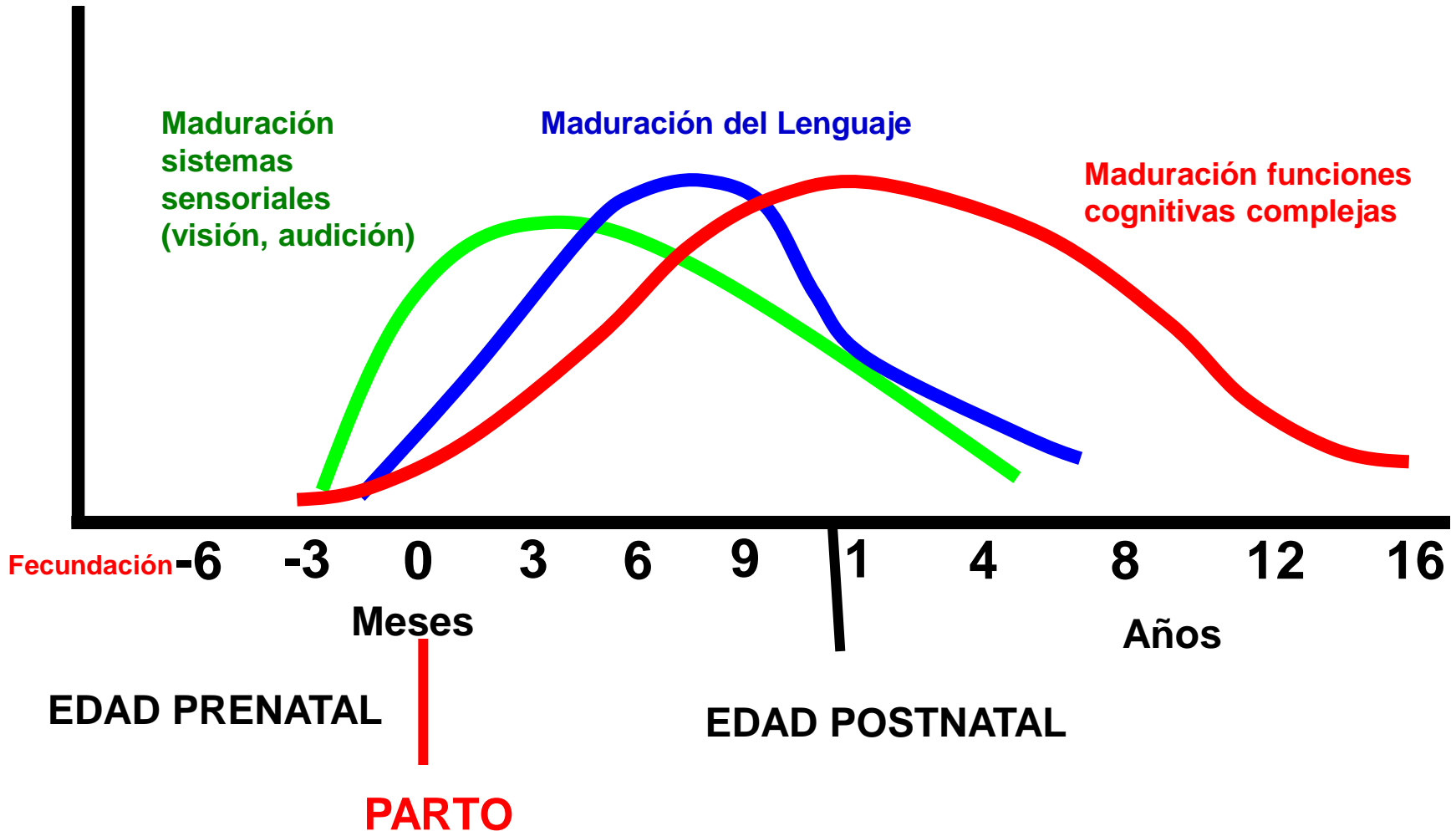
150-300

300-1200 ms

LATENCIA POST ESTIMULO



Desarrollo del cerebro humano – Organización sináptica



C. Nelson, in From Neurons to Neighborhoods, 2000.

A large group of dolphins is captured in mid-leap, forming a dense, curved line across the upper half of the frame. The dolphins' bodies are dark against the blue water, and their tails are creating white splashes. In the lower foreground, two people are sitting on a small inflatable raft, looking towards the dolphins. The person on the right is wearing a bright green shirt. The overall scene is dynamic and captures a moment of natural beauty.

GRACIAS POR SU ATENCIÓN